

## 【総 説】

## 筋腫分娩の治療方法

こ ばやし まさ ゆき かん の こう すけ  
小 林 正 幸 菅 野 晃 輔  
つば くら  
坪 倉 かおり

キーワード：筋腫分娩，内視鏡手術用ループ式結紮器（サージタイ，エンドループ），  
超音波凝固装置（リガシュアー）

## はじめに

分娩筋腫は日常診療において時々遭遇する病態であり，不正出血，過多月経，それに伴う重症貧血など意外と症状は重篤なことも多い。治療に関しては小さなものでは捻転術にて治療可能な症例も多いが，茎が太い場合は，捻転出来なかったり，茎部をねじ切った場合止血困難になり対処に苦慮することがある。

今回は，内視鏡手術用ループ式結紮器であるサージタイやエンドループを使用し分娩筋腫の茎部を結紮する方法，リガシュアーなどの超音波凝固装置を使用する方法などを紹介する。

## 【茎部結紮法】

図1のごとく，ループ式結紮器を無麻酔にて筋腫分娩のできるだけ根部を結紮するイメージでループ式結紮器を子宮内部まで挿入し力一杯結紮する。結紮前後は超音波で結紮できた部を確認する。結紮が手前すぎる際にはより奥を再結紮することも検討する。

結紮した後は1週間後に受診して経過観察するようにしている。有効であればほぼ1週間以内に滑脱するか完全壊死する。

図3に結紮した症例を提示するがこの症例は結紮後6日目に自然脱落し，来院時は結紮した糸のみが観察できた。

結紮が有効なのは茎が数mm以内の筋腫である印象である。茎が10mm以上あるものなどは脱落しないか，結紮後不完全な壊死になるものの脱落しないことも有り，2週間程度で脱落しない症例は他の方法を考慮したほうが良いと思われた。

図4は結紮4日目で壊死になる傾向がなく，手術後7日目に挙児希望無いため，膣式子宮全摘出術を行った症例である。

この方法の副作用としては結紮後筋腫が壊死に陥ることより，帯下が増加し，場合によっては頸管炎，子宮内膜炎になることがあり注意を要すること<sup>1)</sup>，結紮しても必ず脱落するとは限らず，後日他の治療法が必要となる可能性があることである<sup>1-2)</sup>。

しかしループ式結紮器による結紮は外来で無麻酔にて施行でき，症例によっては数日で完治することもあることと，分娩筋腫からの大量出血をとりあえず止血する意義からも有意義な手技である。

Masayuki KOBAYASHI et al.

独立行政法人国立病院機構浜田医療センター産婦人科

連絡先：〒697-8511 浜田市浅井町777-12

浜田医療センター

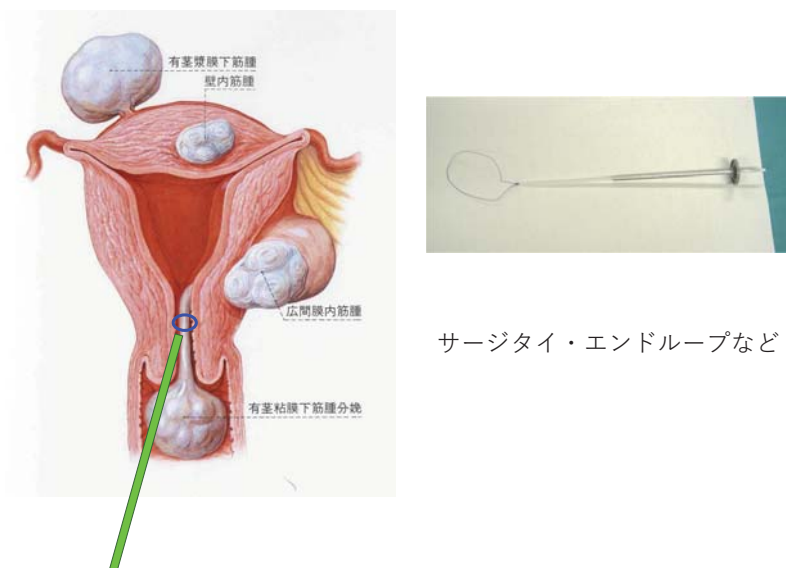


図1 筋腫分塊結紮法

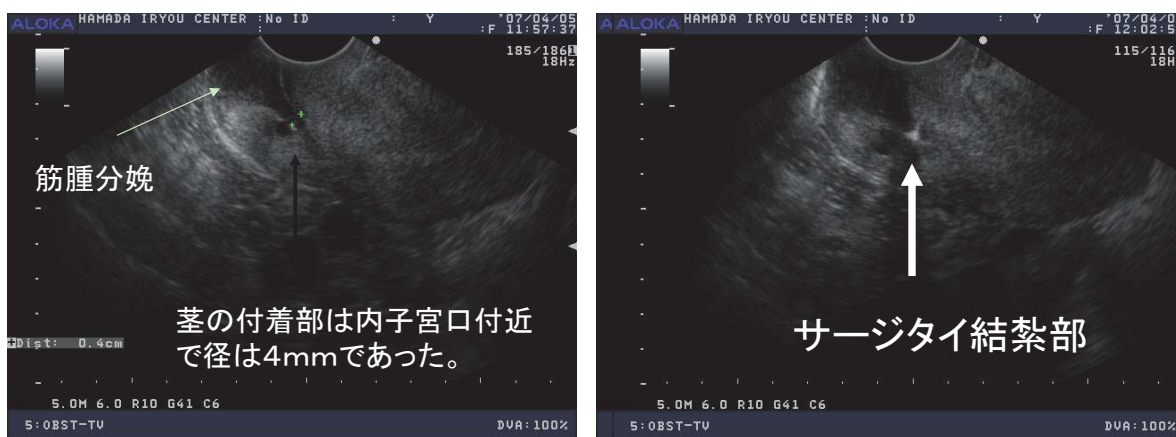
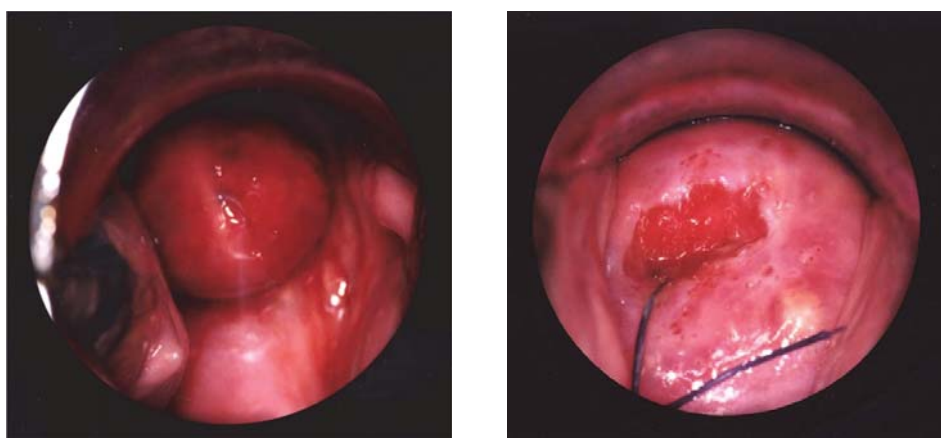
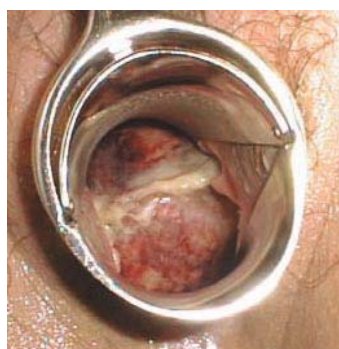


図2 筋腫分塊結紮時の超音波所見

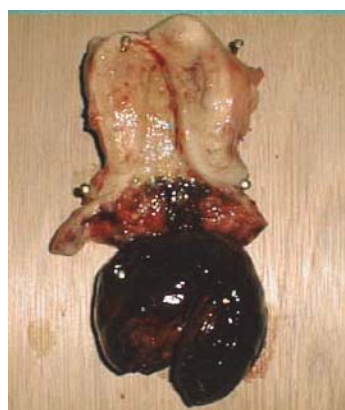

結紮後6日目に自然脱落

図3 筋腫分塊結紮後の経過



結紮4日目



結紮7日目: 膺式子宮全摘出術

図4 自然脱落しなかった為膺式子宮全摘出術を施行した症例

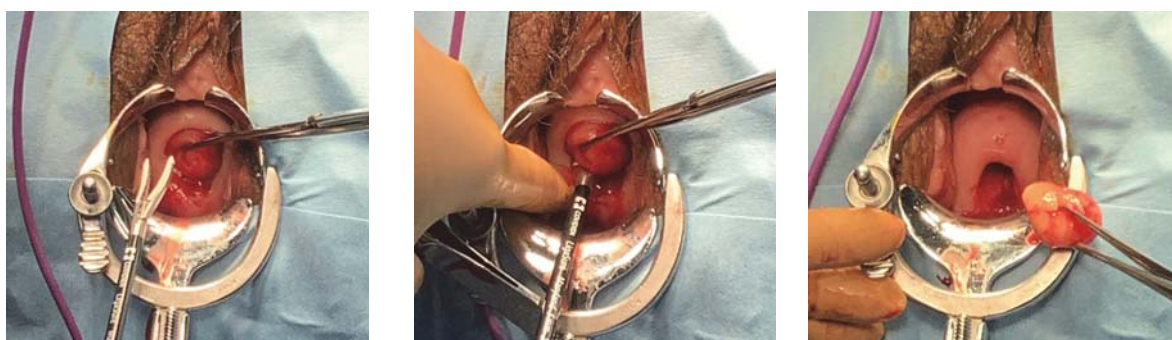

図5 リガシュアなどの超音波凝固装置を用いた筋腫分娩摘出法

### 【リガシュアなどの超音波凝固装置を用いた治療法】

筋腫分娩の際の最も安全性が高く、簡単な方法がリガシュアなど超音波凝固装置を用いた切除法であると思われる。当院では腰椎麻酔を行い図5のごとく、デバイスを茎がついていると思われる側から挿入し止血しながら切開を行う。茎の径が細ければ1回の操作で摘出が完了する。1回で摘出出来ない時は複数回操作を行う。切除後は殆ど出血がない場合も多いが、少量出血する際には鉤で頸部を展開し、電気メス、バイポーラなどで止血操作をする。子宮鏡での処置を進めている論文もあるが<sup>2)</sup>、茎の付着部位が子宮内腔であり、

頸管からの環流液があまり漏れない症例でないと子宮鏡操作が困難と思われる。

問題点はデバイスの料金が高額である点である。しかし安全性を重視した場合、選択対象となる方法であると考えられる。

### ま と め

以上当院での治療経験より筋腫分娩の治療法を概説した。子宮温存希望のある筋腫分娩などの治療には難渋することもあるが、治療法の一助となればと思う。

### 利益相反

当研究において利益相反はない。

## 文 献

- 1) 子宮筋腫分娩,巨大頸管ポリープに対してループ式結紮器を使用した外来治療に関する検討  
高本晴子, 松岡直樹, 藤本英夫  
広島鉄道病院産婦人科  
現代産婦人科 62(1): 113-116, 2013.
- 2) 筋腫分娩  
太田啓明, 安藤正明, 羽田智則  
倉敷成人病センター産婦人科  
産科と婦人科 84(suppl): 131-135, 2017.