

【第113回生涯教育講座】

炭酸ランタン服用中の透析患者における胃粘膜病変

まる やま りる け
丸 山 理 留 敬

キーワード：炭酸ランタン，高リン血症，胃粘膜病変，アミロイドーシス

はじめに

我が国において2014年末での慢性腎臓病（CKD）による透析患者数は32万人近くにのぼっている¹⁾。1－2年後にはピークに達すると考えられているが、急激な患者数の減少は期待できず、現在その医療費は透析を行うだけで年間1兆6000億円に達している。さらに、透析には種々の合併症があり、それらを防止し治療するためにも費用がかかる。その合併症の中でよく知られているものに2次性副甲状腺機能亢進症とアミロイドーシスがある。

2次性副甲状腺機能亢進症は厳密には合併症というよりCKDによるリンの排泄障害からくる高リン血症に由来するものであり、透析でも十分にリンを除去することはできない。これを防ぐために近年、消化管内でリンを吸着しその吸収を抑える炭酸ランタン（商品名ホスレノール）が有効であるとされ、本邦では2012年から販売が開始されて広く使用されている。しかし炭酸ランタンにも副作用があり、胃腸障害は当初から知られていたようであるが、その機序は不明であった。ところが昨年から本年初頭にかけて、ランタンが胃粘膜

のマクロファージに貪食された状態で沈着しているという症例が相次いで報告された^{2,7)}。

一方、一般にアミロイドーシスは種々の物質に由来する、 β シート構造に富むアミロイドと呼ばれる線維性タンパクが諸臓器に沈着する病態の総称であり、現在10種類以上の前駆蛋白質が知られている。その中で、透析患者の場合は血中の β_2 ミクログロブリン（HLA class 1の構成成分）が長期透析に際して上昇し、これが前駆蛋白質となって主に骨・関節周囲にアミロイド（ $A\beta_2M$ ）の沈着を来たすものをいう。症状としては手根管症候群が代表的である。しかしその詳細な沈着機序については未だ不明である。 $A\beta_2M$ の沈着は消化管にもまれには起こりうるものの、粘膜下層以深が中心であり、AAアミロイドーシスのように消化管粘膜を生検して沈着の有無をチェックする意義は比較的低いと考えられてきた⁸⁾。

しかし昨年我々はランタン沈着症として報告されたものと同様な胃粘膜組織所見を呈する、日本人透析患者6例を見出し、その組織像がランタンと $A\beta_2M$ 両者の沈着によることを証明し、2016年3月のアメリカ・カナダ病理学会（USCAP）で発表する機会を得た。内視鏡でこれを発見し、病理学的に検索することの臨床的意義はまだ不明であり、今後の追跡調査によってなされるべきであるが、そのためには症例の集積が必要である。

Riruke MARUYAMA

島根大学医学部病理学講座

連絡先：〒693-8501 出雲市塩冶町89-1

島根大学医学部病理学講座

表 1

| | 症例 1 | 症例 2 | 症例 3 | 症例 4 | 症例 5 | 症例 6 | 症例 7 |
|-----------|----------|---------|---------|------------|----------|---------|----------|
| 性別 | 女 | 男 | 男 | 男 | 女 | 女 | 女 |
| 年齢 | 57 | 88 | 59 | 69 | 62 | 49 | 40 |
| 透析期間 | 18年 | 4年 | 6年 | 7年 | 14年 | 3年 | 4年 |
| LC服用期間 | 1年 | 3年 | 2年 | 4年 | 4年 | 3年 | 2年 |
| 一日 LC 服用量 | 500mg×3 | 250mg×6 | 250mg×3 | 750mg×3 | 500mg×3 | 250mg×3 | 250mg×3 |
| 生検部位 | 胃・十二指腸 | 胃 | 胃 | 胃 | 胃 | 胃・十二指腸 | 胃 |
| 内視鏡所見 | 多発びらん | 多発びらん | 粘膜粗糙 | 顆粒状粘膜 | 顆粒状粘膜 | 顆粒状粘膜 | 粘膜粗糙 |
| 腎病変 | CGN, NOS | IgA 腎症 | CGN, | DM, Type 2 | CGN, NOS | IgA 腎症 | CGN, NOS |

LC: Lanthanum carbonate

CGN, NOS: Chronic glomerulonephritis, not otherwise specified

DM: Diabetes mellitus

本稿を読んで興味を持って頂ける、ことに透析や消化器にかかわる医師会員の先生方の協力が得られることを期待し、本年になってから発見した1例を加えて、ここに紹介する。

症 例

症例は表1に示す。男女比3:4で、年齢は40歳から80歳。透析期間は3年から18年と幅広い。炭酸ランタンの服用歴は約1-4年で、投与量も一日750mgから最大容量の2250mgと幅がある。いずれも血液透析患者で、糖尿病やIgA腎症など組織学的に確定された症例もあるが、慢性糸球体腎炎としかわかっていないものが4例ある。消化管症状はいずれも軽微なもので、軽度の上腹部痛や胃部不快感などである。生検をされた理由は症例1ではアミロイドーシスの精査である。症例2は軽度の症状の原因精査と、数年前に早期食道癌に対して粘膜切除を受けており、そのスクリーニングが目的であった。症例3はB型肝炎があり胃・食道静脈瘤の精査として内視鏡検査が行われた。また症状として胸やけがあった。症例4は経過中に血中CEA高値を指摘されたため上部消化

管腫瘍の精査が目的であった。症例5は無症状であったが定期健診の一環として、症例6と7は胃部不快感の原因精査として内視鏡検査が施行された。

内 視 鏡 所 見

代表的な内視鏡所見を図1に示す。7例の所見は種々であるが、軽度のびらん、粗糙な結節性粘膜面が主体であった。各症例で病変部から2ないし5個の生検検体が採取された。

病理組織学的所見 (HE染色, 特殊染色, 免疫染色), 電子顕微鏡所見, 及びエネルギー分散分析結果

内視鏡所見と異なり、組織学的には全症例ほぼ同様な所見を呈していた。即ち、粘膜固有層に好酸性で豊富な胞体を持つ組織球様細胞の集簇を認め、多核巨細胞を伴っていた。これらの細胞の中には封入体様の構造物を有するものも多く見られた(図2a, b)。上皮には腸上皮化生を認める部分はあったが、細胞異型は弱く構造不整はなかった。当初我々はAβ2Mの特殊な沈着形態ではな

いかと疑ったため、アミロイド全般で陽性となる Congo-red 染色の変法である DFS (direct fast scarlet) 染色を行ったところ、非常に明瞭な橙色の染色性が細胞質に得られた (図 2 c)。ただし、偏光下での apple green の複屈折性は不明瞭であった。免疫染色では、問題の細胞は CD68 陽性で S-100 陰性の非ランゲルハンス型組織球であり、その細胞質は β 2-microglobulin に陽性で (図 3 a)、なおかつ amyloid P component にも陽性で

あった (図 3 b)。AA タイプと AP タイプを否定するために amyloid A protein (図 3 c) と κ 及び λ light chain (図 3 d, e) の免疫染色を行ったが陰性であった。Amyloid P component は基底膜物質と弾性線維に偽陽性を示すことが知られているが、Type 4 collagen の免疫染色と弾性線維に対する elastica van Gieson 染色はいずれも陰性であった。さらに、パラフィンブロックからの「戻し透過電顕」では幅が10ミクロン前後で長

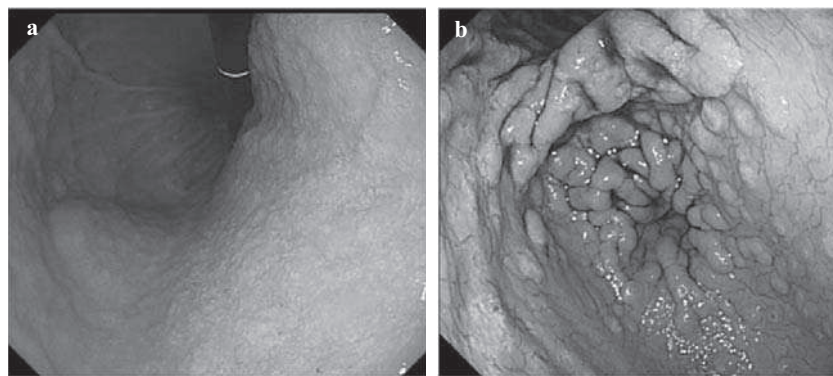


図 1

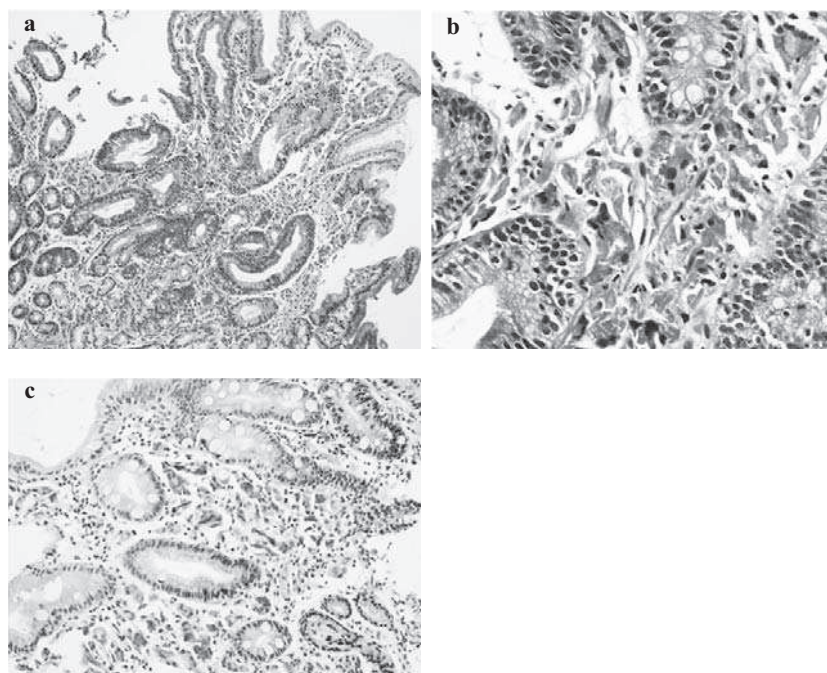


図 2

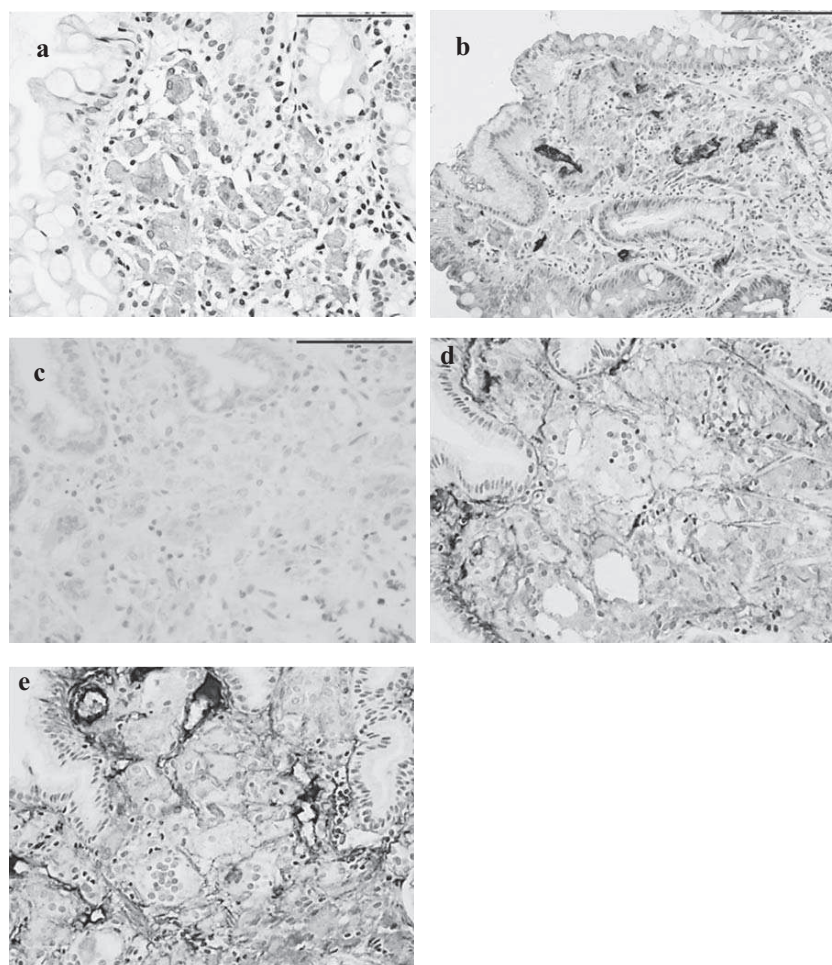


図3

さ100ミクロン程度の線維状物質が確認された(図4の矢印)。これは β 2-microglobulin由来のアミロイドとして報告されているものと、ほぼ同様な形態であった⁹⁾。したがってその時点では、この特徴的な組織所見は β 2-microglobulin由来のアミロイドを貪食した組織球の集簇によるものと判断した。通常透析アミロイドーシスは細胞外にアミロイドが沈着するが、これらの症例では細胞質内に存在しており、現在までに知られていない透析アミロイドーシスの特殊な組織所見と考えた。

しかしこのような検討を行っている最中に、上述のごとく、透析患者において我々の症例とほぼ

同じ胃粘膜組織所見が、ランタンの沈着によるものであるという報告が相次いで、主に日本からなされた。そこで我々も、7例のうち1例のパラ

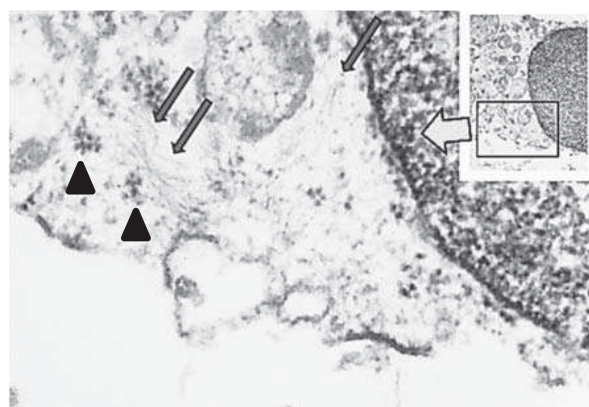


図4

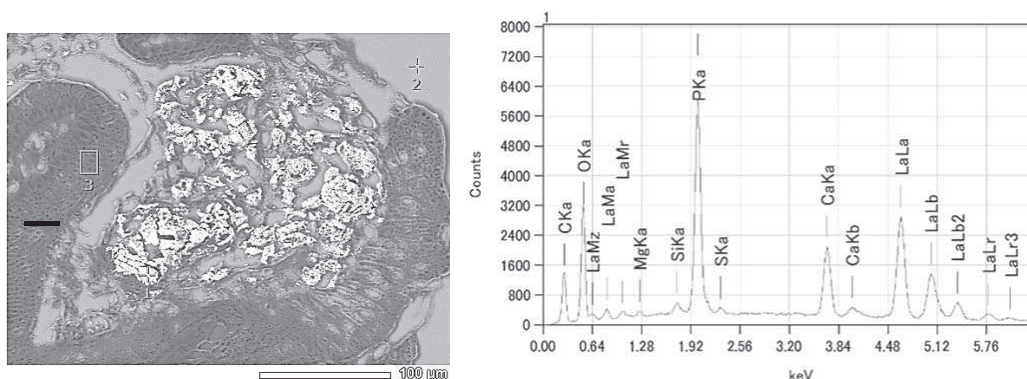


図5

フィンブロックを用いて、走査電顕 (scanning electron microscopy: SEM)・エネルギー分散分析 (energy dispersive X-ray spectrometry: EDS) を行ったところ、確かにランタンの沈着を確認することができた (図5)。翻って透過電顕写真を見直すと、ランタンの電顕像として報告されている電子密度の高い顆粒状物質⁴⁾、とほぼ同じ構造物が、アミロイドと思われる線維に接するようにして存在していた (図4矢頭)。したがって、現時点ではこの特異な組織所見はランタンと Aβ2M の複合沈着によるものと考えている。

考 察

今回我々は、この1年足らずの間に相次いで報告された、長期透析中で炭酸ランタンを服用している患者で見出された特異な胃粘膜組織所見が、ランタンの沈着のみならず Aβ2M の沈着にも関連していることを証明した。炭酸ランタンはアメリカで2009年に、我が国でも2012年5月に使用が開始された新しい薬剤である。CKD では、腎機能の低下によりリンの排泄が低下し、高リン血症を来す。これを防ぐため、CKD 患者では、リンの摂取制限が指導されるのが一般的である。しかし食事制限だけでは限界があり、リン吸着剤を服

用することが多い。リン吸着剤としては、炭酸ランタン発売以前は炭酸カルシウム (商品名:カルタン他) や非カルシウム製剤 (商品名:フォスブロック, レナジェル) が用いられていたが、前者は高カルシウム血症患者には使えず、後者も便秘など有害事象が問題となっていた。炭酸ランタンはこれらと同等の効果がある上に、消化管からの吸収がほとんど無いとされてきた。しかし昨年来の報告を見る限り、少なくとも胃粘膜のマクロファージがランタン (あるいはリン酸ランタン) を貪食していることは確実である。我々の症例でも走査電顕・エネルギー分散分析 (SEM/EDS) を用いた実験でそれは証明されている。これに加えて今回の検討では Aβ2M の沈着が重なっていることが明らかとなった。検討結果でやや問題のある点としては、通常アミロイドーシスで見られる偏光下での apple green の複屈折性が不明瞭であったことがあげられるが、これは Aβ2M に限れば報告されている現象である¹⁰⁾。また、透過電顕写真でのアミロイド線維がやや不明瞭であるが、これも生検検体を直接電顕用固定液に入れなかったため、ホルマリン固定・パラフィンブロックからのいわゆる「戻し電顕」をせざるを得なかったからと考えている。線維の太さや長さは報告され

ているものとほぼ同等である。

ランタンとアミロイドが結合して沈着しているのか、別々に存在しているのかは、推測の域を出ない。しかし、通常 $\beta 2$ ミクログロブリンは生理的 pH では水溶性であるが、銅イオンやカルシウムイオンがあると構造変化を来し、凝集してアミロイドとして沈着しやすいということが報告されている¹¹⁾。したがって同じ陽イオンであるランタンが $\beta 2$ ミクログロブリンの近傍にあれば、アミロイドへ変化する可能性はあると考えている。また、CKD では、胃や小腸粘膜の透過性が亢進しており¹²⁾、ランタンが入りやすい状況にある可能性もある。さらに、 $\beta 2$ ミクログロブリンは透析患者では AGE (advanced glycation product) 化されることがあると報告されており¹³⁾、組織球のもつ AGE receptor (RAGE) で捉えられ、貪食されやすくなっていることも可能性として考えられる¹⁴⁾。

今回得られた内視鏡像が、この特異な組織変化によるものかどうかということも、まだはっきりしていない。正常と思われる部分からの生検がなされていないからである。しかし、さほど著明な内視鏡変化ではなく、軽度のびらんや粗雑な粘膜といった比較的非特異的な変化ではあるが、これらはおそらく組織球の集簇という変化を反映しているものと考えている。いずれにしても、このような内視鏡所見や組織所見は見過ごされていた可能性が非常に高い。Goto らの報告⁷⁾では服用中の患者には90%近い割合で組織球の集簇が見られたとしている。USCAP での発表の際も、質問した病理医全員が、このような像は今まで気付かなかった、おそらく見ていたとしても重要視していなかったであろうということを異口同音に語っていた。我々も同感であり、見る機会があったにも

かわらず、非特異的所見として片付けていた症例があったようにも思える。ただし、島根大学医学部附属病院の症例を少し遡って検討してみたが、今のところ、透析患者で胃粘膜生検が施行された症例で、今回のような組織像を確認することはできていない(炭酸ランタンの服用歴は不明)。今後胃粘膜生検組織を見る際に注意していかなければいけないと考えている。

お わ り に

今回観察された、透析患者における胃粘膜のランタンと A β 2M の複合沈着という現象が、臨床的に意義のあるものかどうかは今後の課題である。検討した患者はいずれもまだ炭酸ランタンの服用を継続している。このような病変が拡がり、炭酸ランタン服用中の有害事象と言えるような胃腸障害が今後出てくるのかどうかなど、充分経過観察が必要である。また上述のごとく通常、透析アミロイドーシスでは骨・関節領域へのアミロイド沈着が大きな問題で、胃粘膜を採取しても透析アミロイドーシスの証明にはならないとされてきた。おそらく今回見出された沈着は消化管に局限したもので、他臓器への波及はないと考えているが、その点も一応注意を払っていく必要がある。仮に他臓器のアミロイド沈着に何らかの関連があるとなれば、アミロイドーシスのスクリーニングとして、消化管生検は炭酸ランタン服用者に限れば、施行する意義が高くなると考えられる。医師会員の方々、とくに腎臓内科医、消化器内科医、病理医の先生方に今後協力を仰ぎたいと考えている。

謝 辞

今回検討した症例のうち6例は県立中央病院、1例は島根県環境保健公社のものである。内視鏡

は県立中央病院では宮岡洋一先生が、島根県環境保健公社では三代智子先生が担当された。詳細な組織学的検討を最初に行ったのは県立中央病院の大沼秀行先生である。透過電顕の検討には島根大学医学部の現6年生である小松貴義君が加わって

くれた。SEM/EDS は日本電子株式会社の高木孝士博士にお願いした。臨床的なアドバイスは、島根県環境保健公社の足立経一先生と島根大学医学部第二内科学講座の木下芳一教授から頂いた。皆様に心より感謝申し上げる。

参 考 文 献

- 1) 図説 我が国の透析療法の現況. 日本透析医学会ホームページ <http://docs.jsdt.or.jp/overview/pdf2015/p003.pdf>
- 2) Makino M, Kawaguchi K, Shimojo H, Nakamura H, Nagasawa M, Kodama R. Extensive lanthanum deposition in the gastric mucosa: The first histopathological report. *Pathol Int* 65: 33-37, 2015
- 3) Haratake J, Yasunaga C, Ootani A, Shimajiri S, Matsuyama A, Hisaoka M. Peculiar histiocytic lesions with massive lanthanum deposition in dialysis patients treated with lanthanum carbonate. *Am J Surg Pathol* 39: 767-771, 2015
- 4) Rothenberg ME, Araya H, Longacre, Pasricha PJ. Lanthanum-Induced gastrointestinal histiocytosis. *ACG Case Rep J* 10: 187-189, 2015
- 5) Tonooka A, Uda S, Tanaka H, Yao A, Uekusa T. Possibility of lanthanum absorption in the stomach. *Clin Kidney J* 8: 572-5, 2015
- 6) Yasunaga C, Haratake J, Ohtani A. Specific accumulation of Lanthanum carbonate in the gastric mucosal histiocytes in a dialysis patient. *Ther Apher Dial* 19: 622-4, 2015
- 7) Goto K, Ogawa K. Lanthanum deposition is frequently observed in the gastric mucosa of dialysis patients with lanthanum carbonate therapy: A clinicopathologic study of 13 cases, including 1 case of lanthanum granuloma in the colon and 2 nongranulomatous gastric cases. *Int J Surg Pathol* 24: 89-92, 2016
- 8) Noffsinger A, Fenglio-Preiser CM, Maru D, Gilinsky N, editors. *Gastrointestinal diseases. Atlas of nontumor pathology. First series, Fascicle 5.* American Registry of Pathology: Washington DC;2007. 801pp.
- 9) Bély M, Kapp P, Szabó TS, Lakatos T, Apáthy A. Electron microscopic characteristics of beta2-microglobulin amyloid deposits in long-term haemodialysis. *Ultrastruct Pathol* 29: 483-491, 2005
- 10) Terreros DA, Knight JA, Peric-Golia L, Cheung AK. Generalized beta 2-microglobulin deposition. A preamyloidosis disorder? *Arch Pathol Lab Med* 113: 31-35, 1989
- 11) Kumar S, Sharma P, Arora K, Raje M, Guptasarma P. Calcium binding to beta-2-microglobulin at physiological pH drives the occurrence of conformational changes which cause the protein to precipitate into amorphous forms that subsequently transform into amyloid aggregates. *PLoS One* 9: e95725, 2014
- 12) Vaziri ND, Yuan J, Nazertehrani S, Ni Z, Liu S. Chronic kidney disease causes disruption of gastric and small intestinal epithelial tight junction. *Am J Nephrol* 38: 99-103, 2013
- 13) Nokura K, Koga H, Yamamoto H, et al. Dialysis-related spinal canal stenosis: a clinicopathological study on amyloid deposition and its AGE modification. *J Neurol Sci* 178: 114-123, 2005
- 14) Miyata T, Hori O, Zhang J, et al. The receptor for advanced glycation end products (RAGE) is a central mediator of the interaction of AGE- β 2 microglobulin with human mononuclear phagocytes via an oxidant-sensitive pathway: Implications for the pathogenesis of dialysis-related amyloidosis. *J Clin Invest* 98: 1088-1094, 1996