

切除可能大腸癌閉塞への自己拡張型金属ステント (self-expandable metallic stent: SEMS) 留置術の経験

おく だ じゅん ぞう にわ の とし ゆき さわ だ よし ゆき
 奥 田 淳 三 庭 野 稔 之 澤 田 芳 行
 もり わき よし ひろ おお つか あき お おお たに じゅん
 森 脇 義 弘 大 塚 昭 雄 大 谷 順

キーワード：大腸ステント，進行大腸癌，口側病変検索

要 旨

大腸癌閉塞の治療はこれまで，二期的手術や緊急の不十分な根治手術を余儀なくされることが少なくなかった。2012年に大腸ステント（自己拡張型金属ステント：(self-expandable metallic stent: SEMS) 留置が保険収載され，イレウス症状を併発する大腸癌に対して，根治手術が前提の緊急手術回避（bridge to surgery: BTS）として使用されるようになってきた。

適応症例の多い都市部の大病院を中心に広まりつつあるが，内視鏡とX線透視を併用すれば，地方の中小規模病院の限られたマンパワーの下でも，安全確実に留置することが可能である。

いずれも腹部症状を訴えて緊急外来を受診した大腸癌閉塞の2症例に対して，根治手術前に大腸ステントを留置したので，その臨床経過について報告する。さらに同手技の実践上の課題について，若干の文献的考察を加え報告する。

はじめに

大腸癌閉塞への緊急対応は従来，経肛門的イレウス管や保険外の各種ステントの代用，一時的人工肛門等による腸管減圧，あるいは術前減圧処置なしでの緊急切除術が一般的であった。しかし，これらの処置では十分な減圧が困難，経済面や安全面が未確立，高侵襲などの問題があった。緊急

切除とした場合も，前処置不良なため一期的根治手術は危険との判断の下，主腫瘍切除のみで，二期的手術を要することが少なくなかった。仮に一期的手術をし得てもリンパ節郭清が差し控えられたり，また十分なリンパ節郭清ができて，primary anastomosis 後の縫合不全が懸念され，Hartmann 手術や一時的口側人工肛門造設を余儀なくされたりした。また，口側大腸の術前評価が不十分なため，口側病変の見落としも懸念されていた。

大腸用の自己拡張型金属ステント（self-

Junzo OKUDA et al.

雲南市立病院外科

連絡先：〒699-1221 雲南市大東町飯田96-1

雲南市立病院外科

expandable metallic stent: SEMS) 留置は、2010年 American Society for Gastrointestinal Endoscopy (ASGE) や World Society of Emergency Surgery のガイドラインでは大腸狭窄の標準減圧方法と位置づけられている^{1,2)}。本邦でも2006年の消化器内視鏡のガイドラインに掲載されたが、薬事認可も保険収載もなく臨床研究の位置付けで食道用ステントが代用されていた。2012年に保険収載されて以降使用経験の報告が散見されるようになっている。当院のような地方の中小規模病院でも症例を経験したので、その臨床経過を報告する。

症 例

症例 1

60歳代、男性。

主訴：排便困難、腹部膨満感。

現病歴・身体所見：10日前から排便困難、腹部膨満感が増悪し入院。腹部に軽度の圧痛はあったが腹膜刺激症状はなく、血液検査でも腹膜炎を疑う炎症所見はなく、緊急手術を要する状態ではなかった。

腹部単純CT (入院当日)：直腸 Ra に高度の狭窄と壁肥厚があり、口側が便で充満、直腸癌が疑われた。周囲への浸潤の所見はなかったが傍直腸リンパ節に腫大があり転移が疑われた (No. 261, 262, 251, 252)。大動脈周囲リンパ節も散見されたが非特異的であり、肝転移や腹膜播種を疑う所見もなかった。

下部消化管内視鏡所見 (入院第3病日)：肛門縁から10cmの Ra に全周性の腫瘍があり、内腔はほぼ閉塞していた。同検査時に経肛門的イレウス管を挿入、造影検査により、閉塞部位は約35mmと推定した。

大腸ステント留置：大腸ステントを準備し、入院第17病日に外科医2名により透視併用内視鏡下で留置した。閉塞部位をすべてカバーできるような長さ60mmのステントを選択した。翌日より排便良好となり、経口摂取も再開できた。ステント留置後第8病日の下部消化管内視鏡再検査では、ファイバーは抵抗なく円滑にステントを通過し盲腸まで観察、口側病変がないことを確認した。ステント部には腫瘍の in-growth はほとんどなく、拡張も良好であった。留置後の腹部単純CTでは、腫瘍部はステントにより内腔が保持され口側の便も排泄されていた。腫瘍周囲への毛羽立ちはなかったが傍直腸のリンパ節はやや増大増加して見えた。術前診断は H0P0M0SSN2 とした。

手術所見、切除標本所見：ステント留置後第13病日に、待機的に一次的根治手術 (直腸低位前方切除、D3リンパ節郭清) を行った。切除標本では、ステントは余裕をもって病変部をカバーできており、ステントの拡張、開存も十分であった。またステント端の非癌部粘膜へのステント刺入や潰瘍形成はなかった。しかし、既に in-growth は認められ、ステントのみの剥離回収は困難で、一部腫瘍表面をそぎ落とす形で外した。腫瘍に近接した領域リンパ節は、2～3mm大で黄白色球形弾性硬に腫大したものが多数見られた。組織学的には、pT3 (SS), pN0 (0/20; No.251-0/6, No.252-0/4, No.253-0/0, No.261-0/4, No.262-0/5, No.282-0/1), 1yl, v1 でリンパ節は全て反応性腫大であった。

術後3年半の現在、局所再発、リンパ節転移再発を含め再発徴候はない。

症例 2

60歳代、男性。

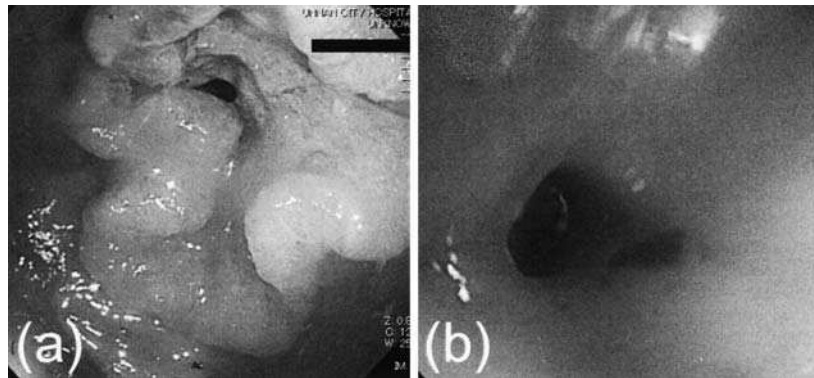


図1 下部消化管内視鏡所見

- (a) 症例1, 肛門縁から10cmのRaに全周性の腫瘍があり内腔はほぼ閉塞
 (b) 症例2, S状-下行結腸接合部より肛門側5cmの下行結腸が閉塞

主訴：下腹部痛

現病歴・身体所見：1か月前に便潜血陽性を指摘されていた。5日前からの間欠的下腹部痛が増強し入院。腹膜刺激症状，ショック徴候はなく緊急手術の適応ではなかった。

腹部単純CT所見（入院当日）：口側下行結腸までの著しい拡張と腹水，下行結腸に腫瘤像があったが，周囲への浸潤像，肝転移，腹膜播種を疑う所見はなかった。腫瘤像周囲の傍結腸，左結腸動脈沿いに軽度腫大したリンパ節を散見したが（No.231, 232）いずれも5mm以下であった。

下部消化管内視鏡所見（入院当日）：S状-下行結腸接合部より肛門側5cmの下行結腸がほぼ閉塞しており，経肛門的イレウス管を留置した。

大腸ステント留置：大腸ステントを準備し，入院第5病日に外科医2名で透視併用内視鏡化に留置した。閉塞部肛門端にクリッピングし，留置した経肛門イレウス管のバルーン基部との距離一約40mmを閉塞部位と判断した。

長さ60mmのステントを選択し，留置した。翌日から排便良好，前処置も十分可能であった。1週間後に手術予定とし，ステント留置後第3病日に再度下部消化管内視鏡を行った。しかしこの時既

にステント内に in-growth が認められ，腸管の拡張も不十分であった。ファイバーはステント内を辛うじて通過したが，S状結腸のたわみが解消できず脾弯曲で固定されてしまい，それ以上の挿入は不能であった。造影検査により，口側に粗大病変のないことは確認した。下行結腸癌 H0P0 M0SSN2 と診断した。

手術所見，切除標本病理学的所見：ステント留置後第5病日に待機的に一次的根治手術（結腸右半切除，D3リンパ節郭清）を行った。切除標本では，ステントは辛うじて病変部をカバーしていたが，ステントの拡張は不十分で，腫瘍の in-growth のため開存も不十分であった。ステント端の非癌部粘膜にステントの刺入や潰瘍形成はなかったが，症例1と同様にステントのみの剥離回収は困難であり，一部腫瘍をそぎ落とす形で外した。腫瘍に近接した領域リンパ節は，2～3mm大の黄白色球形弾性硬に腫大したものが多数見られた。組織学的には，pT4a (A)，N0 (0/18, No. 231-0/5, No.232-0/7, No.241-0/1, No.242-0/1, No.253-0/4)，ly1, v2であった。

術後3年の現在，局所再発，リンパ節転移再発を含め再発徴候はない。

考 察

本邦での大腸ステントの保険診療上の適応は、「悪性腫瘍等による大腸狭窄」であり、狭窄症状を伴う切除不能大腸癌を含めた悪性疾患（緩和治療目的）と、イレウス症状を併発する大腸癌で根治手術が前提の緊急手術回避（bridge to surgery, 以下 BTS）が考えられている。一般に、良性狭窄や炎症併発症例は現時点では適応外であり、長大または複雑な狭窄、瘻孔形成、出血傾向なども適応困難と考えられている³⁾。

欧米では、緩和治療目的での経験が蓄積され有効性と安全性が確立されている。欧州消化器内視鏡学会（European Society for Gastrointestinal Endoscop: ESGE）は2014年のガイドライン（ESGE Clinical Guideline）で、大腸ステントの大腸悪性狭窄に対する緩和的治療としての使用は推奨するが、大腸狭窄への予防的留置や臨床症状

を伴う閉塞性大腸癌への術前留置（BTS）は推奨できないとし、ASGEも追従している。BTSの短期的有効性は認めているが、腫瘍学上の観点から大腸ステント留置での穿孔による局所再発や腹膜播種を懸念している^{4,5)}。

本邦では、2012年の保険収載以降、切除不能大腸癌閉塞への緩和治療だけでなく、切除可能大腸癌閉塞へのBTSとしての使用経験も蓄積され、大腸ステント安全手技研究会でも、欧米の見解に反論を示しBTSとしての可能性を提唱している。全身状態不良な進行大腸癌狭窄でも、BTSとして大腸ステントを用いることで原発巣の安全な切除や術前化学療法への移行も期待できるとした報告⁶⁾も散見され、都市部など先進地域では大腸癌閉塞への初期治療として一般的となりつつある。

当院でも、保険収載当初よりBTS目的の大腸ステント留置に取り組んでおり、今回報告した2症例でも良好な結果が得られた。同研究会が考

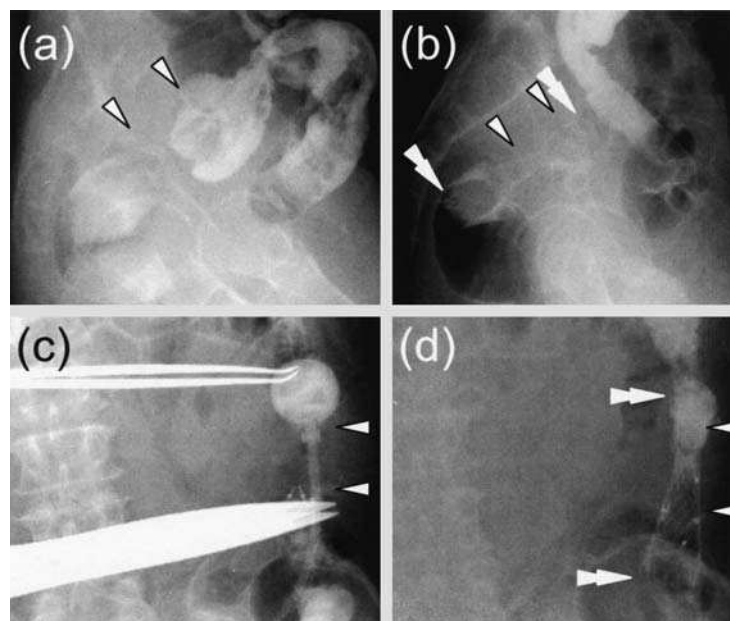


図2 内視鏡，透視下でのステント留置

- 症例1 (a) 経肛門的イレウス管留置状態での造影像。約35mm長の狭窄病変と判断。
 (b) ステント留置直後のX線像。狭窄部はカバーされたと思われる。
 症例2 (c) 経肛門的イレウス管留置状態での造影像。約40mm長の狭窄病変と判断。
 (d) ステント留置直後のX線像。狭窄部がカバーされたことを確認。

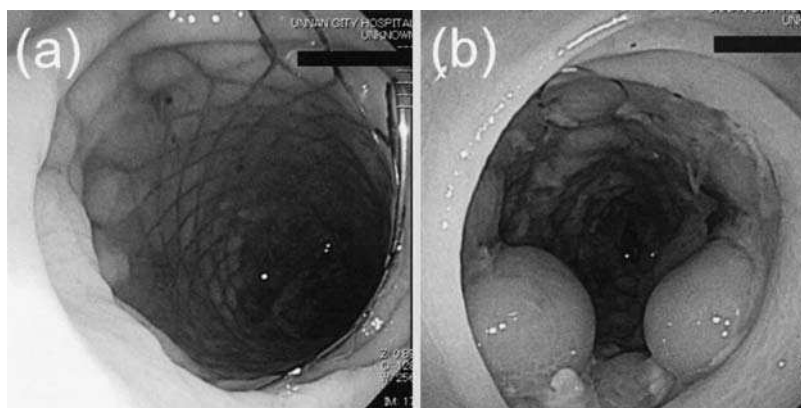


図3 スtent留置後大腸内視鏡検査

- (a) 症例1, 全大腸内視鏡検査が可能で狭窄部口側に病変を認めず。
- (b) 症例2, 脾弯曲まで挿入可能, 口側は造影で評価, 粗大病変を認めず。

案, 公開している大腸閉塞スコア CROSS (ColoRectal Obstruction Scoring System)⁷⁾を適用すると, いずれの症例もstent留置前は
大腸狭窄が高度でほぼ閉塞しており継続的な腸管減
圧を要する状態 (score 0) であった。大腸ステ
ント留置後, 排便良好, 経口摂取可能, 腸管閉塞
症状なしとなり score 4 へと改善した。これによ
り術前の栄養管理, 口側評価, 腸管前処置が可能
となり, 万全の態勢で手術に臨むことができた。

しかし, 地方の中小規模病院では, 大腸ステ
ントを常設資材とするだけの対象症例数はなく, 使
用機会毎の臨時のオーダーとなるため, 緊急処置と
して一般的といえるまでに普及しているとはいえ
ない。当院でも同様の状況であり, 今回提示した
症例も入院第17, 第5病日での留置となった。た
だ, 今回のように経肛門的イレウス管で一時的に
閉塞を解除できれば, 大腸stentを治療に活用
することは十分可能であると考えられる。

今回提示した2症例では, stent留置後第8,
第3病日で内視鏡検査を行った。直腸狭窄例 (症
例1) では全大腸の観察が可能であったが, 下行
結腸狭窄例 (症例2) では脾弯曲までのみの観察
にとどまった。stent前後の腸管径や固定状態

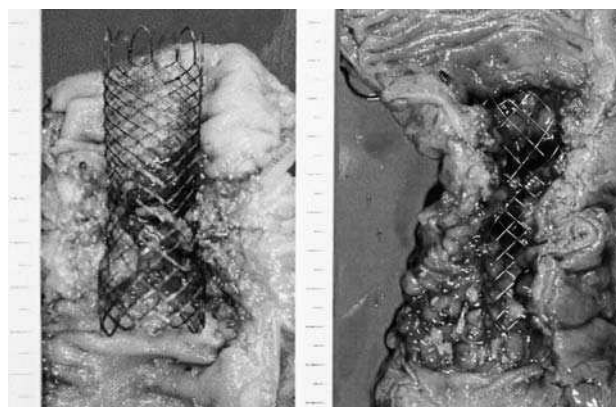


図4 切除標本とstentへの in-growth

- (a) 症例1, (b) 症例2, いずれもstentは腫瘍全長をカバーしていたが既に in-growthが認められ, 腫瘍表面をそぎ落とす形でstentを外した。

などによるファイバー操作性の低下などが一因と
考えられる。stent留置から手術までの待機期
間は各13日, 5日であったが, いずれも切除標本
で in-growth が認められており, 留置後短期間
で便塊の通過が困難となる懸念が示唆された。

過去にも, stent留置後内視鏡まで, 及び手
術までの期間について検討されている。実際は内
視鏡まで平均8.6日, 手術まで25.0日だったが,
本来は各々3-5日, 10-14日とすべきとした報
告⁸⁾, 手術まで平均9.2日⁹⁾とした報告もある。我々

はステント留置後1週間程度で内視鏡, 更に1-2週間程度での根治手術が妥当と考えている。緩和目的でのステント留置からの開存期間は, 平均145日¹⁰⁾, 中央値224日¹¹⁾などの報告があるが, 対象症例の高度な衰弱状態も予想されるため BTS 症例とは条件が異なるものと考えられる。ステント留置から根治手術までの至適期間は, BTS としての使用の重要なキーポイントとなるため, 今後手術までの待機期間と手術時の腫瘍のステント内 in-growth の程度との関係, 長期予後との関係などの解析の蓄積が求められる。

尚, 本報告の要旨は第49回日本腹部救急医学会(2013年3月, 福岡)で発表した。

結 語

閉塞性大腸癌に対する BTS としての術前大腸用ステント留置は, 内視鏡と透視を併用することで安全・確実に留置可能であり, 口側病変の精査や確実な前処置, 経口摂取や経腸栄養による効果的な術前栄養管理により, 安全な一期的手術を可能とし得るものと思われる。また, 地方の中小規模病院でも, 従来二期的手術や不十分な根治手術を余儀なくされていた閉塞性大腸癌の治療において, 今後有用な選択肢の一つとなるものと考えられる。

文 献

- 1) ASGE Standards of Practice Committee, Harrison ME, Anderson MA et al. The role of endoscopy in the management of patients with known and suspected colonic obstruction and pseudo-obstruction. *Gastrointestinal Endosc* 71: 669-79, 2010
- 2) Ansaloni L, Andersson RE, Bazzoli F et al. Guidelines in the management of obstructing cancer of the left colon: consensus conference of the world society of emergency surgery (WSES) and peritoneum and surgery (PnS) society. *World J Emerg Surg* 28: 29, 2010
- 3) 齊田芳久, 大腸狭窄に対するステント治療の現状と展望: *Gastroenterol Endosc* 55: 3-11, 2013
- 4) van Hooft JE, van Halsema EE, Vanbiervliet G, et al. Self-expandable metal stents for obstructing colonic and extracolonic cancer: European Society of Gastrointestinal Endoscopy (ESGE) Clinical Guideline. *Endosc* 46: 990-1053, 2014
- 5) Self-expandable metal stents for obstructing colonic and extracolonic cancer: European Society of Gastrointestinal Endoscopy (ESGE) Clinical Guideline. *Gastrointestinal endosc* 80: 747-61, 2014
- 6) 深田唯史, 能浦真吾, 大植雅之, 他, 切除不能肝転移を伴う閉塞性横行結腸癌に対してウォールフレックス大腸用ステントを留置し一期的治療ができた1例: 癌と化学療法, 41: 1575-1577, 2014
- 7) 大腸ステント安全手技研究会 The ColoRectal Obstruction Scoring System (CROSS: 大腸閉塞スコア): 大腸ステント安全手技研究会ホームページ <http://colon-stent.com>
- 8) 田畑拓久, 小泉浩一, 桑田剛, 他, 大腸ステント治療後の内視鏡的深部大腸観察: *Gastroenterol Endosc* 56: 2407-2413, 2014
- 9) 今井俊一, 村井信二, 吉川貴久, 他, 大腸癌による大腸閉塞に bridge to surgery として大腸ステント挿入を実施した5例: *Progress of Digestive Endoscopy* 82: 200-201, 18, 2013
- 10) Small AJ, Coelho-Prabhu N, Baron TH. Endoscopic placement of self-expandable metal stents for malignant colonic obstruction: long-term outcomes and complication factors. *Gastrointest Endosc* 71: 560-72; 2010
- 11) 幡野哲, 松澤岳晃, 近範康, 他, 化学療法を施行した閉塞を伴う切除不能進行大腸癌におけるステント留置期間, 関連合併症の検討: 癌と化学療法, 41: 1578-1579, 2014