

## 閉塞性黄疸を呈した肝嚢胞の1例

にい がき まさ とし<sup>1)</sup> さ どう しゅう いち かり の とし ひさ<sup>1)</sup>  
 新 垣 昌 利<sup>1)</sup> 佐 藤 秀 一<sup>2)</sup> 狩 野 稔 久<sup>1)</sup>  
 み やけ たつ や<sup>2)</sup> しら さわ いく よ<sup>1)</sup> きの した よし かず<sup>2)</sup>  
 三 宅 達 也<sup>2)</sup> 白 澤 郁 代<sup>1)</sup> 木 下 芳 一<sup>2)</sup>

キーワード：肝嚢胞，閉塞性黄疸，エタノール注入療法

## 要 旨

症例は63歳の男性。陳旧性肺結核・気管支炎による呼吸不全にて当院循環器科入院加療中，総ビリルビン値の上昇を認めたため，精査加療目的にて内科に転科した。精査の結果，肝内胆管の拡張および肝門部に約4 cm 大の嚢胞性病変を認めた。2年4ヶ月前に他院にて指摘されていた肝嚢胞の増大による，両肝管の圧排を原因とする閉塞性黄疸と診断した。経皮経肝胆道ドレナージ術（PTCD）および経皮経肝的嚢胞ドレナージ術（PTCystD）を施行した。ドレナージ内容液は無色透明で，細胞診では悪性所見は認めなかった。後日，嚢胞へのエタノール注入術を追加した。その後，総ビリルビン値の減少が得られ，退院後も黄疸の再発は認められず，良好な経過が得られた。比較的小さな肝嚢胞でも局在部位によっては閉塞性黄疸をきたしうることを留意する必要があると考えられた。

## はじめに

良性非寄生虫性肝嚢胞はそのほとんどが無症状であり，肝嚢胞により閉塞性黄疸をきたすことは極めて稀である。また既報によると，閉塞性黄疸をきたす嚢胞は平均径15 cm と大型のものであることが多い<sup>1)</sup>。

今回我々は，直径4 cm と比較的小さな肝嚢胞により発症した閉塞性黄疸の1例を経験したので報告する。

## 症 例

症例：63歳，男性。

主訴：黄疸。

既往歴：23歳時，肺結核にて左肺上葉切除，その後輸血後急性肝炎。35歳から気管支喘息。57歳から拡張型心筋症，高血圧，慢性C型肝炎。

家族歴：特記事項なし。

現病歴：200X年2月21日，陳旧性肺結核・気管支炎による急性呼吸不全にて当院循環器科入院。入院時0.9 mg/dlであった総ビリルビン値（以下T.Bil）が，2月29日には8.7 mg/dl，3月6日には17.7 mg/dlにまで上昇したため，同7日，

Masatoshi NIIGAKI et al.

1) 益田地域医療センター医師会病院内科

2) 島根大学医学部消化器肝臓内科

連絡先：〒697-0062 浜田市熱田町1517-1

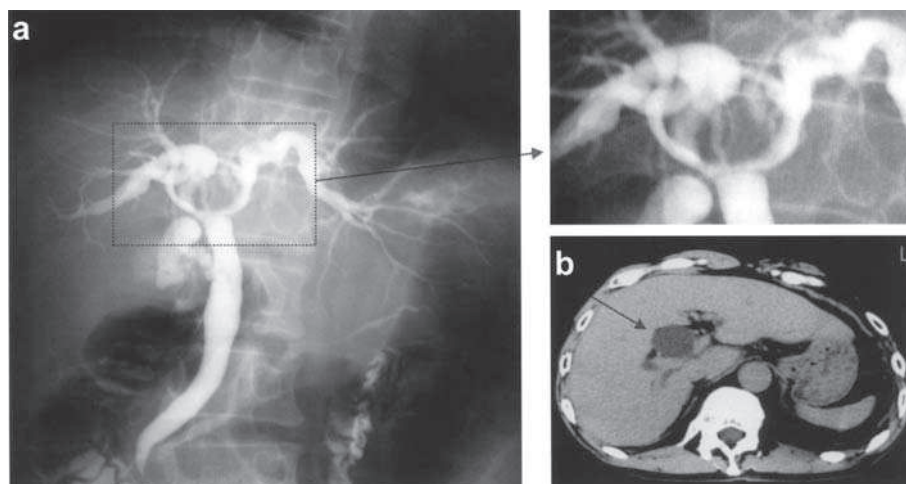


Figure 1. 腹部造影 CT・ERCP (2年4ヶ月前)

他院で2年4ヶ月前に施行された、ERCP および腹部造影検査所見。

a : ERCP では、左右肝管の圧排像が認められる。

b : CT では、肝門部に直径約 2.5 cm の嚢胞性病変が認められた。当時は黄疸は認められなかった。

精査加療目的にて当科に転科した。

転科時現症：身長 161.7 cm，体重 47 kg，血圧 157/78 mmHg，脈拍 112/分，整。眼瞼結膜に貧血は認めず，眼球結膜は著明に黄染。表在リンパ節は触知せず。心音異常なし。左上～中胸部に Velcro ラ音を聴取。腹部は平坦，軟で肝・脾および腫瘍は触知せず。圧痛は認めず。

転科時検査所見：T.Bil 17.7 mg/dl，D.Bil 12.1 mg/dl と著明な黄疸に加え，AST 58 IU/l，ALT 39 IU/l と AST 優位の肝障害を認めた。腫瘍マーカーは CEA 8.0 ng/ml，CA19-9 53 U/ml と軽度高値であった。

経過：転科時の問診により，2年4ヶ月前に腹痛のため他院へ入院した際，肝嚢胞性病変を指摘された既往があることがわかり，同院での検査結果を取り寄せた (Figure 1 a, b)。当時施行された CT では，肝門部に直径約 2.5 cm の嚢胞性病変が認められ，ERCP では，左右肝管がこの病変により圧排されている所見が認められた。当時，開腹手術を勧められたが，黄疸もなく患者が希望

されなかったため，経過観察とされていた。

転科時の腹部 CT および腹部超音波検査所見 (Figure 2 a, b) では，肝嚢胞性病変は直径 4 cm と増大しており，左右の肝内胆管の拡張を認めた。嚢胞性病変の壁は平滑で，内腔への乳頭状増殖や隔壁は認められなかった。以上より，肝門部嚢胞性病変の増大による両肝管合流部での胆管圧排による閉塞性黄疸と診断した。

3月8日，肝右葉より経皮経肝胆道ドレナージ術 (以下 PTC D) を，続いて経皮経肝的敵嚢胞ドレナージ術 (以下 PTCyst D) を施行した (Figure 3 a, b)。PTC D では，肝内胆管の拡張および両側肝管の圧排を認めた。PTCyst D での嚢胞内溶液の排出量は約 30 cc，内容液は無色透明。漿液性で，細胞診は Class II であった。画像所見と併せて，良性非寄生虫肝嚢胞と診断した。

3月15日，肝嚢胞の再増大を予防する目的で，留置していた PTCyst D チューブより肝嚢胞にエタノールを 5 cc 注入した。以後，PTCyst D チューブより排液は認めなかったため，3月22日

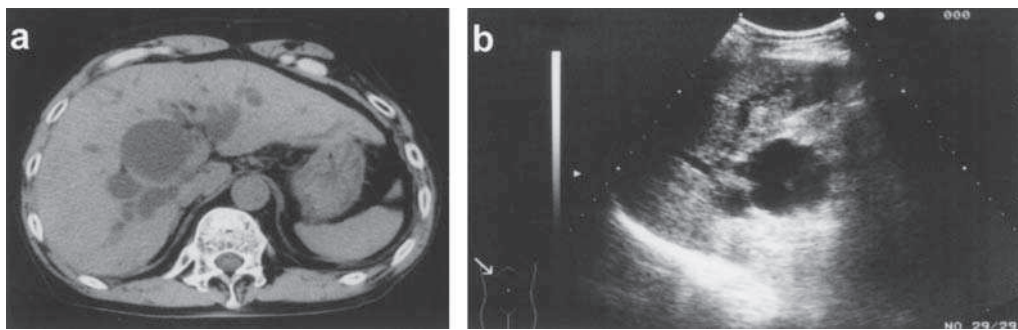


Figure 2. 腹部 CT・腹部超音波検査  
肝門部に嚢胞性病変を認めた。肝内胆管は著明に拡張していた。

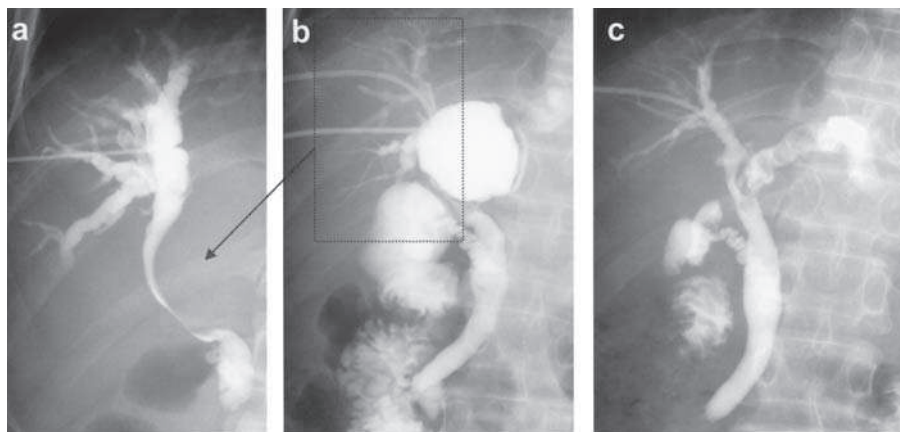


Figure 3.

- a : PTCD。B8 穿刺からの胆管造影では、当初は拡張した肝内胆管，圧排された右肝管および総肝管のみが描出され，左肝管は描出されなかった。
- b : PTCystD 後，造影剤の左肝管への流入を認めた。嚢胞造影を行ったところ，両肝管の嚢胞による圧排所見を認めた。嚢胞と胆管との交通は認められなかった。
- c : 術後ドレナージ造影：左肝管の拡張は認められたが，総胆管－左肝管の造影剤の流入および流出は良好であった。

に PTCystD チューブを抜去した。3月29日の胆管造影では，左肝管の拡張は認められたが，総胆管および左肝管の造影が良好であり，肝管圧排像も改善したため (Figure 3 c)，同日 PTCD チューブを抜去した。血液検査上も 3月8日の PTCD，PTCystD 施行以降，速やかに黄疸の改善が得られ (Figure 4)，PTCD・PTCystD チューブを抜去した後も総ビリルビンの漸減を確認し，4月6日退院した。

その後の CT 検査でも嚢胞の再発は認められず，

肝内胆管拡張も認められなかった (Figure 5)。

## 考 察

超音波検査による肝嚢胞の発見頻度は2.5%<sup>2)</sup>～4%<sup>3)</sup>との報告があるが，近年画像診断の急速な進歩により無症状のまま発見される件数は増加していると考えられる。

良性非寄生虫性孤立性肝嚢胞が直接原因となって閉塞性黄疸を呈することは比較的稀である。既報のほとんどが，病変の占拠部位は主に肝門部で

あった<sup>2,4)</sup>。本症例は長径 4 cm と比較的小さかったが、占拠部位が肝門部の左右肝管合流部に近接していたことから、小型ながらも両肝管を圧排して閉塞性黄疸に至らしめたものと考えられる。

肝嚢胞において治療の対象となるのは、肝嚢胞自体に破裂の危険性がある場合、また何らかの症

状を呈する場合、肝機能障害を呈する場合などが考えられる<sup>5)</sup>。

肝嚢胞の治療法としては、手術療法と経皮的薬剤注入療法があり、手術療法には嚢胞摘出術<sup>1)</sup>、開窓術<sup>5)</sup>などが、経皮的薬剤注入療法ではエタノール<sup>4,6)</sup>、塩酸ミノサイクリン<sup>7-8)</sup>、および EO (5%)

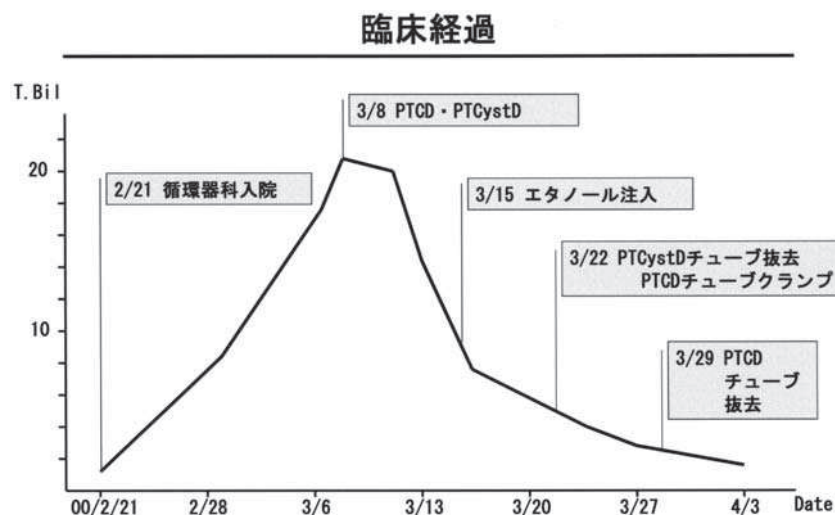


Figure 4 .

循環器科入院時には 0.9 mg/dl であった T.Bil が入院後漸増し、3/8 には 21.1 mg/dl にまで上昇したが、PTCD・PTCystD が著効し、速やかな減黄が得られた。PTCD・PTCystD チューブを抜去した後も総ビリルビンの漸減を認め、4/6 退院した。

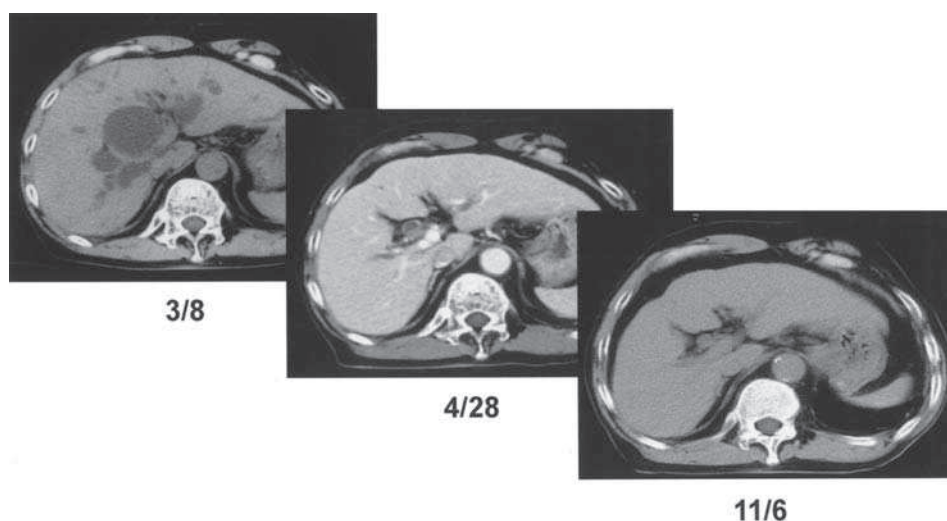


Figure 5 .

当科転科時およびその約 1 ヶ月半後、更に約 1 年半後の CT 検査所見。嚢胞の増大は認められず、肝内胆管拡張は改善している。

ethanolamine oleate)<sup>9-10)</sup>などの注入が報告されている。また Sakai<sup>11)</sup>らは、エタノールを注入した後に腹腔鏡下開窓術を施行することで良好な治療成績が得られたと報告している。

エタノール注入療法は、侵襲が少なく良好な治療成績が得られることから、肝嚢胞の標準的な治療選択肢の1つとされている。しかし、中には再発例もみられるため、反復注入の報告もみられる<sup>4)</sup>。副作用として、局所の疼痛、酩酊、発熱、嚢胞内出血、アンタビュース様作用などが報告されている<sup>6,12-13)</sup>。Beanら<sup>14)</sup>は注入後数時間においてエタノールは嚢胞壁から吸収されないと報告しているが、込山ら<sup>6)</sup>はエタノールが短時間で壁を通過する可能性があるため、注入すべきエタノール量が多くなると血中エタノール濃度の上昇による中毒症状および広範な肝実質障害の危険性が高まると報告している。これらのリスクを考慮し、近年、エタノールではなくミノマシ<sup>7-8)</sup>およびEO (5% ethanolamine oleate)<sup>9-10)</sup>の注入療法の報告などもみられるようになった。ミノマイシンは酸性度がかかなり高く、そのために嚢胞内腔面の分泌細胞を破壊する。安全性もエタノールより高く、大きな嚢胞に対する治療に有用であると考えられ

る<sup>15)</sup>。EOは界面活性剤であり、接触した細胞を瞬時に破壊する。この作用を利用したものであり、岩崎らは20例以上の症候性肝嚢胞の注入療法に使用し、全例嚢胞の消失ないしは縮小が得られ、問題となる副作用もみられず再発も見られていないと報告している<sup>10)</sup>。当症例では、嚢胞は比較的小さいため、エタノール注入にて治療した。注入量は5ccと少量であり、疼痛や酩酊などの副作用もみられなかった。比較的小さな嚢胞に対してはエタノール注入量が少量で充分効果が得られ、安全性も比較的高いものと考えられる。

## 結 語

比較的小さな肝嚢胞 (長径4cm) による閉塞性黄疸の1例を報告した。

当症例では、PTCD・PTCystD およびエタノール注入療法を施行し、嚢胞の縮小とともに速やかに閉塞性黄疸の改善が得られた。

肝門部に認められた嚢胞については、その大きさにかかわらず、慎重な経過観察を要すると考えられた。

なお、本論文の要旨は第76回日本消化器病学会中国支部例会にて発表した。

## 文 献

- 1) 武藤 寛, 川口正晴, 水内健二, 他: 高度閉塞性黄疸を主訴とした肝門部孤立性肝嚢胞の1治療例. 広島医学 34; 931-935: 1981
- 2) 込山賢次, 森本 晋, 里井重仁, 他: 高度な閉塞性黄疸を引き起こし、エタノール注入療法が有効であった巨大肝嚢胞の1剖検例. 日本消化器病学会雑誌 86; 2597-2601: 1989
- 3) Gaines P, Samposon M: The prevalence and characterization of simple hepatic cysts by ultrasound examination. Br J Radiol 62; 335-337: 1989
- 4) 佐野敏明, 小根森 元, 長船元昭, 他: 閉塞性黄疸を呈した肝嚢胞の1例. 広島医学 43; 112-116: 1990
- 5) 永吉茂樹, 須藤隆一郎, 江里健輔, 他: 巨大肝嚢胞による閉塞性黄疸の1例. 日臨外会誌 64; 710-714: 2003
- 6) 本間憲治, 清水武昭, 村山裕一, 他: 黄疸を主訴とした非寄生虫性肝のう胞の1治療例外科診療 22; 89-92: 1980
- 7) Ishikawa H, Uchida S, Shirouzu K, et al: Non-parasitic solitary huge liver cysts causing intracystic hemorrhage or obstructive jaundice. J Hepatobiliary

- Pancreat Surg 9; 764-768: 2002
- 8) Ogawa M, Kubo S, Takemura S et al: Non-operative management of obstructive jaundice caused by a benign hepatic cyst. Osaka City Med. J. 50; 95-99: 2004
- 9) 井上達夫, 石川恵美, 工藤正俊, 他: 経皮経肝的アプローチ 肝嚢胞に対するアブレーション. 肝胆膵画像 11; 117-120: 2009
- 10) 岩崎隆雄, 西岡可奈, 下瀬川 徹, 他: 肝嚢胞. 消化器画像 5; 25-34: 2003
- 11) Tanaka S, Watanabe M, Kinoshita Y, et al: Laparoscopic Fenestration in Combination with Ethanol Sclerotherapy Prevents a Recurrence of Symptomatic Giant Liver Cyst. Surgical Laparoscopy & Endoscopy 8; 453-456: 1998
- 12) 五月女直樹, 唐沢英偉, 上野高次, 他: 肝嚢胞におけるエタノール注入療法—超音波映像化ドレナージによる—. 日超医論文集 43; 77-78: 1983
- 13) 安原一彰, 杉浦信之, 永瀬敏行, 他: 肝嚢胞に対するエタノール注入療法. 画像医学誌 5; 1147-1151: 1986
- 14) Bean WJ, Rodan BA: Hepatic cysts: Treatment with alcohol. AJR 144; 237-241: 1986
- 15) Hagiwara h, Kasahara A, Kamada T, et al: Successful treatment of a hepatic cyst by one-shot instillation of minocycline chloride. Gastroenterology 103; 675-677: 1992