

若年発症し16年間に3度の原因不明の大腸穿孔をきたした1例

たけ ばやし まさ たか きり はら よし まさ
竹 林 正 孝 桐 原 義 昌

キーワード：特発性大腸穿孔，穿孔性腹膜炎，若年者，再発

要 旨

16年間に異なる部位に3回の大腸穿孔をきたしたまれな症例を経験したので報告する。症例は40歳代，男性。25歳時に他院で1回目の特発性S状結腸穿孔で手術を受けた。その14年後に突然の下腹部痛で発症。横隔膜下に free air を認め，緊急手術を施行。S状結腸の腸間膜対側に2.5 cmの穿孔を認めた。一期的穿孔部結腸切除術を施行した。術後40日目で退院した。病理学的検索でも特発性穿孔と診断された。さらにその2年後に前回同様の急激な上腹部痛で発症した。保存的に治療開始したが，腹壁癒痕ヘルニアに一致して広範な皮膚の炎症と，CTでは上腹部の腹腔内膿瘍と皮下膿瘍を認めた。ドレナージを施行したが，造影で横行結腸が造影されたため，横行結腸穿孔と診断した。腹壁からの open drainage で回復し，69病日に退院した。特発性大腸穿孔は高齢者に多いとされるが，本例のように若年者に発生し，複数回穿孔することは極めてまれである。

はじめに

特発性大腸穿孔は消化管穿孔の中でも比較的まれな疾患であり，高齢者に多く発症し，多くは糞便性腹膜炎を伴い予後不良な疾患である。今回われわれは若年者に発症した2度の特発性大腸穿孔と，3度目に特異な形態の大腸穿孔をきたした症例を経験したので報告する。

症 例

症例：40歳代，男性
主訴：上腹部痛
家族歴：特記すべきことなし。
既往歴：第1回目の大腸穿孔；25歳時，他院で特発性S状結腸穿孔による汎発性腹膜炎で穿孔部結腸部分切除術を施行された。
臨床経過：第2回目の大腸穿孔；39歳時，夜勤明けの早朝に下腹部痛が出現し，これが増悪するため受診された。検査では WBC 173×10^2 ，CRP 3.52を呈し，下腹部を中心とした腹膜炎所見と，

胸部 X-P で横隔膜下の free air が認められたため下部消化管穿孔を疑い緊急手術を施行した (図 1)。手術では腹腔内の混濁腹水を認め、検索すると S 状結腸間膜対側に径 2 cm の穿孔を認めた。穿孔部周囲の腸管には炎症所見を含め異常所見は認められず特発性穿孔と診断した。S 状結腸切除術を施行し、腹腔内を十分に洗浄してドレナージを施行し手術を終了した。切除標本では S 状結腸間膜対側に径 2.5 cm の穿孔を認めた (図 2)。穿孔部は punched out 像を呈し、周囲の炎症性変化も乏しく、粘膜の筋層への sliding も認められなかった (図 3)。術後は術中剥離した小腸に小腸皮膚瘻を形成したが、術後40日で退院した。

第 3 回目の大腸穿孔：2年後の41歳時、夜勤明けに突然上腹部激痛を自覚して来院した。腹部単純撮影、腹部 CT 等では free air や腹水の貯留は認めなかった。腹痛が高度なため入院となった。

入院時現症：身長 160 cm，体重 96 kg，血圧 98/78 mmHg，脈拍 78/分，整。胸部理学的所見に異常なし。腹部では正中手術痕および上腹部に広がる腹壁痕ヘルニアを認めた。ヘルニア部に一致して自発痛を認めた。

入院時検査所見：WBC 132×10^3 と増多していたが CRP 0.12 と低値であった。軽度の肝機能障害を示したが他は異常を認めなかった。

入院時腹部 CT：入院時，広範な腹壁痕ヘルニアを認め，ヘルニア部脂肪織に炎症性変化を認めた (図 4)。

絶食，抗生剤，輸液で保存的治療を開始した。

入院後 5 日目：上腹部は全体に皮膚の発赤と腫脹を認め，検査では WBC 159×10^3 ，CRP 27.43 と高度炎症所見を示した。

入院後 5 日目腹部 CT：腹腔内に鏡面形成を伴う膿瘍腔を認め，腹壁痕ヘルニアを介して膿瘍腔

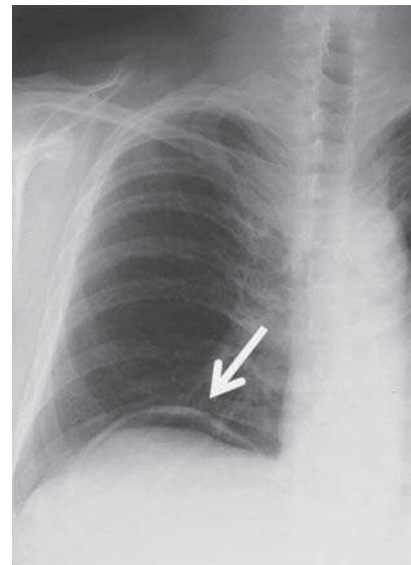


図 1. 右横隔膜下に free air 像を認める

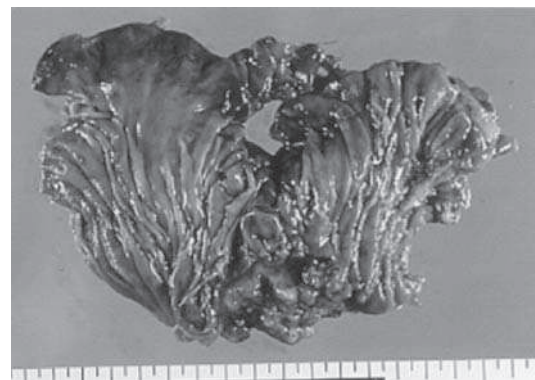

図 2. 切除標本

腸管膜対側に径 2.5 cm の穿孔を認めた。穿孔部周囲に潰瘍，腫瘍，憩室や壊死性変化は認めなかった。

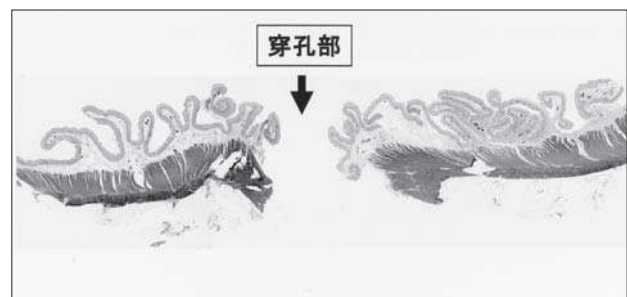


図 3. 病理組織像

粘膜は穿孔部辺縁で途絶え，筋層は鋭い断裂像を呈するが炎症変化は乏しい。粘膜の筋層への sliding も認められない。

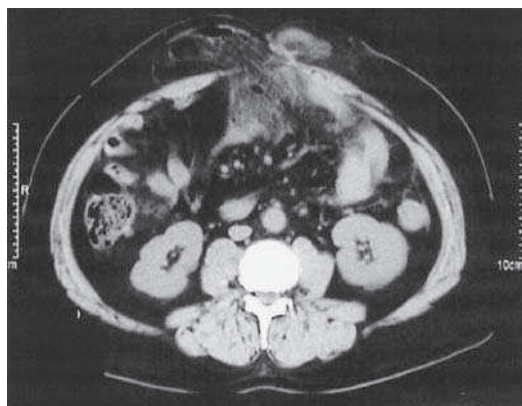


図4. 入院時腹部 CT

広範な腹壁癒痕ヘルニアを認め、ヘルニア部脂肪織に炎症性変化を認めた。

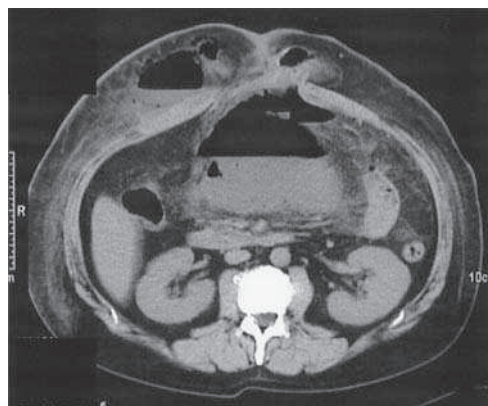


図5. 入院後5日目腹部 CT

胃の尾側に15 cm 大の鏡面形成を伴う膿瘍腔を認める。腹壁癒痕ヘルニアを介して膿瘍中は右腹壁に連続している。腹壁にも炎症が広がっている。

は左腹壁に連続している (図5)。部位的には横行結腸穿孔による膿瘍形成と考えられ、その原因は不明であった。

膿瘍に対してCTガイド下ドレナージを施行した。穿刺ドレーンからの造影で結腸が造影された (図6)。穿刺後に皮膚が大きく自壊したため、同部を切開排膿し open drainage とした。一時敗血症性ショックを呈したが、これら処置と抗生剤投与により全身および局所状態は改善した。最終的には結腸皮膚瘻を形成したが、徐々に閉鎖し第69病日に退院した。

退院後2年目に広範な腹壁癒痕ヘルニアの修復術を施行したが、その後は良好に経過している。

考 察

特発性大腸穿孔は高齢者に多く発症する疾患で、外傷、悪性腫瘍、医原性、憩室、炎症性疾患などの誘発しうる原因が存在しない大腸穿孔と定義されている¹⁾。糞便性の腹膜炎を惹起し、敗血症からDIC、MOFへと移行する予後不良の疾患である。本邦では肉眼的診断基準として坂部ら²⁾の定義があり、①穿孔部腸管壁に肉眼的病変がない。

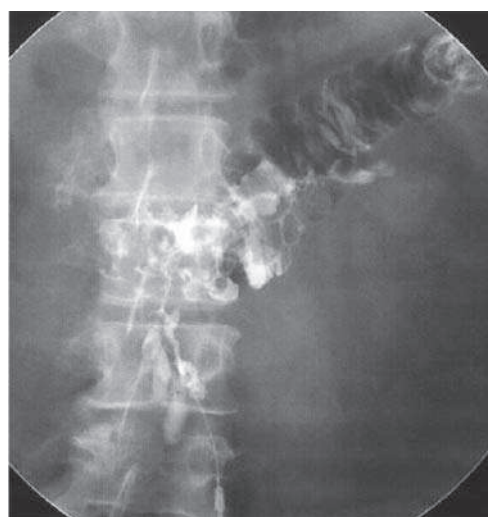


図6. 穿刺部からの造影で横行結腸が造影された。

- ②腸管内異物の存在、あるいは通過障害がない。
- ③癒着、内ヘルニアなどの腹腔内異常および腹壁のヘルニアがない。
- ④腹壁への直達外力および医療行為による腸管損傷を否定しうる場合と定義される。一方、病理学的診断基準としては①粘膜は穿孔部辺縁で途絶え、漿膜側に入り込まない。②筋層の筋断裂像を認め、断端は鋭い。③急性から亜急性の炎症所見を呈し、著明な肉芽や膿瘍形成を認めない場合とする乾ら³⁾の定義が引用されて

表1. 本邦での特発性大腸穿孔を繰り返した報告例

報告者	報告年	年齢	性	初回穿孔	2回目穿孔	穿孔間隔	3回目穿孔	予後
1. 軽部 ⁵⁾	2000	84	F	S状結腸	S状結腸	2年		生
2. 本田 ⁷⁾	2005	85	F	下行結腸	横行結腸	5年		死
3. 中村 ⁶⁾	2005	72	M	S状結腸	S状結腸	4年	3年後横行結腸	生
4. 池西 ⁸⁾	2010	78	F	S状結腸	S状結腸	3年		生
5. 秦 ⁹⁾	2011	52	F	横行結腸	横行結腸	135日		生
6. 自験例	2012	41	M	S状結腸	S状結腸	14年	2年後横行結腸	生

いる。

発生機序としては、硬便通過時の裂創、排便時の力み、硬便蓄積による大腸壁筋層の菲薄化、壁の過伸展による循環障害などによる腸管壁の脆弱性に腸管内圧と腹腔内圧の較差が関与することが考えられている。腸管内圧の異常亢進による穿孔はS状結腸に多く発生し、腹腔内圧異常亢進型は直腸に多く発生するとされる¹⁾。

本邦における特発性大腸穿孔の臨床的特徴は、好発部位としてはS状結腸が78%、直腸が8.6%、ついで横行結腸が8%でその他の部位は少ない。年齢は60歳以上が73%を占め、高齢者に多いと報告されている⁴⁾。

本症例では1回目の穿孔は25歳時の若年性発生で、他院で確認されているが、第2回目の穿孔も39歳で起こったが、術中所見、切除標本の肉眼所見および病理組織学的所見は前述の所見に一致しており特発性穿孔と診断した。3回目の穿孔は、2回の手術による上腹部の腹壁癒痕ヘルニアと癒着があったため、横行結腸穿孔による腹腔内汚染が広範に皮下に拡大し、まれな皮膚の蜂窩織炎と皮下膿瘍の形態で発症したものと思われた。3回目の穿孔は厳密な意味では特発性穿孔ではないが、発生機序は過去2回の穿孔と類似するものと思われた。

われわれが2000年から2012年までの医学中央雑誌でキーワード「特発性大腸穿孔」で検索した中

で特発性大腸穿孔を繰り返し発症した本邦報告例は、本症例を含めて6例のみであった⁵⁻⁹⁾。そのうち3度の大腸穿孔をきたした報告は本例以外では1例のみ⁶⁾であり極めてまれである(表1)。

大腸穿孔における術式の選択はその腹腔内汚染度や腹膜炎の範囲、全身状態を考慮して行われている。状態が良ければ穿孔部縫合閉鎖や結腸切除端端吻合、悪ければHartmann手術やExteriorization(穿孔部外置術)が施行される¹⁾。予後は発症から手術までの時間に左右されるとされ、重症では高頻度に敗血症性ショック、多臓器不全、DICを合併することが多く、そのため死亡率も15.4~60%と高率である¹⁰⁾。本症例は25歳時と39歳時の若年発症であったため、汎発性腹膜炎で合併症もあったが救命された。3度目は41歳時で、腹腔内膿瘍から広範な皮膚の蜂窩織炎と皮下膿瘍を呈し、敗血症性ショックにいたる特異な経過であったが救命しえた。その後、3回目の穿孔の原因の一つとも考えられた広範な腹壁癒痕ヘルニアは術後2年後に修復術を施行し、今後の経過への懸念を除去したが、3回の大腸穿孔がおこったことを考えると、今後も慎重な経過観察が必要と思われる。

文 献

- 1) 田波秀朗 ほか：特発性大腸穿孔．手術，58：1423-1427，2004
- 2) 坂部 孝 ほか：特発性大腸穿孔．外科，32：684-692，1970
- 3) 乾 秀 ほか：特発性大腸穿孔の1例と単発性結腸穿孔の2例．外科診療，8：1027-1030，1982
- 4) 沼田典久 ほか：特発性横行結腸穿孔の1例—本邦特発性大腸穿孔187例の文献的考察—．日本大腸肛門病会誌，51：490-495，1998
- 5) 軽部秀明 ほか：2度にわたり特発性大腸穿孔を発症した高齢者の1例．日消外会誌，33：663-667，2000
- 6) 中野正啓 ほか：8年間に3回の原因不明の大腸穿孔をきたした1例．臨外，60：809-811，2005
- 7) 本田晴康 ほか：特発性大腸穿孔再発の1例．日臨外会誌，66：2748-2752，2005
- 8) 池西一海 ほか：特発性大腸穿孔を2回発症し救命した高齢者の1例．日臨外会誌，71：742-746，2010
- 9) 秦 政輝 ほか：特発性大腸穿孔を短期間に2回発症したSLEの1例．日臨外会誌，72：2318-2323，2011
- 10) 松本祐介 ほか：特発性横行結腸穿孔の1例．日臨外会誌，68：2279-2282，2007