

Bevacizumab を含む化学療法が著効した 大腸癌の遠隔リンパ節転移の1例

はやし ひこ た 多¹⁾ はつ とり しん じ 司¹⁾ ふじ い とし ゆき 之²⁾
こ とう つかさ 宰¹⁾ いがらし まさ ひこ 彦¹⁾ た なか つね お 夫²⁾
小 藤 五十嵐 雅 彦¹⁾ 田 中 恒 夫²⁾

キーワード：切除不能大腸癌，ベバシズマブ，著効例

要 旨

症例は70才代の男性で，貧血の精査目的にて，当院紹介。精査の結果，上行結腸癌，腹部傍大動脈および気管分岐部近傍のリンパ節転移と診断された。回盲部切除（D3 郭清）および腹部傍大動脈リンパ節生検を開腹手術にて施行。病理組織型は中分化型腺癌であり，郭清および生検した全てのリンパ節標本に転移を認めた。術後27日目より mFOLFOX6+ bevacizumab (5mg/kg) を開始。6 サイクル終了後の CT 上，腹部傍大動脈リンパ節転移が消失した。神経障害出現のため，術後125日目より FOLFIRI+ bevacizumab (5 mg/kg) を6 サイクル，さらに bevacizumab (10mg/kg) と増量し4 サイクルを行った時点で，FDG-PET/CT を施行したところ，同部位も含めて全身に¹⁸F-fluorodeoxyglucose (FDG) の異常集積は認めなかった。Bevacizumab を含む化学療法の著効例として報告する。

はじめに

今回われわれは切除不能であった上行結腸癌遠隔リンパ節転移に対し，原発巣切除術後の bevacizumab (BV) を含む化学療法が著効した1例を経験したので報告する。本症例では加療経過中に施行した¹⁸F-fluoro-2-deoxy D-glucose Positron Emission Tomography/CT (FDG-

PET/CT) 上，全ての病巣が消失したと考えられた。国外での BV を含む化学療法での CR 例は3.7~6.2%とされ¹⁻³⁾，県内での BV 使用期間が短い現在，14カ月生存中の著効例として報告する。

I. 症 例

患者：70歳代，男性。

主訴：全身倦怠感。

既往歴：50歳代に胆嚢摘出術。40歳代から高血圧（バルサルタン 80mg/day 内服によりコントロール良好）。

Hikota HAYASHI et al.

- 1) 益田地域医療センター医師会病院外科
2) 島根大学医学部付属病院消化器総合外科
連絡先：〒699-3676 益田市遠田町1917-2

現病歴：全身倦怠感のため近医を受診した。貧血と便潜血陽性を指摘され当科紹介された。CTにて右側結腸下部の壁肥厚と腹部傍大動脈および縦隔の気管分岐部前方側近傍にリンパ節腫大を認めた。下部消化管内視鏡検査にて1/4周性で肉眼型2型の上行結腸癌（中分化型腺癌）を認めた。

入院時現症：身長162cm，体重65kg，眼瞼結膜に貧血を認めた。Performance Status: grade 1。

血液検査所見：RBC $445 \times 10^4 / \text{mm}^3$ ，Hb 8.4g/dl，Hct 30.8%と貧血を認めた。生化学検査は異常なし。腫瘍マーカーはCEA 4.8ng/ml，CA19-9 18.0 U/mlは正常値であった。

治療経過：初診時に原発巣からの出血に起因する貧血を呈しており，最初に回盲部切除術（D3郭清）を施行して原発巣を切除した。術中，腹部大動脈左側に数珠状に連なるリンパ節腫大を触知し生検した。病理診断でリンパ節全てに転移を認めた。病期はpT2，pN3，pM1，StageIVであった。術後経過は良好であった。腹部傍大動脈リンパ節と気管分岐部近傍にリンパ節転移が残存していると考え，1次化学療法として術後27日目よりoxaliplatin (L-OHP) 125mg/day，levofolinate calcium 350mg/dayに続いて，5-Fluorouracil (5-FU) 600mgをbolus投与後，さらに3600mgを46時間持続点滴で投与するmFOLFOX6を開始した。副作用は，5-FU投与中に顔面や手指に紅潮が出現したが軽微（grade 1）であった。脳転移や消化性潰瘍がないことを確認後，術後41日目に2サイクル目のmFOLFOX6にBV 5mg/kgを点滴で併用した（mFOLFOX6+BV[5mg/kg]）。その後，新たにgrade 2までの白血球減少，grade 1の好中球減少が出現した。治療は奏功し，mFOLFOX+BV[5mg/kg]を6サイクル投与後のCT上，傍大動脈リンパ節腫大は消失した。

しかし，気管分岐部近傍のリンパ腫大は持続し，両側手指の知覚障害（Grade 2）が出現した。そこで，BVは維持量のまま術後125日目よりmFOLFOX6のレジメンのうちL-OHP 125mg/dayをirinotecan (CPT-11) 200mg/dayに置き換え，FOLFIRI (FOLFIRI+BV[5mg/kg])に変更した。その後も白血球減少（grade 1-2），好中球減少（grade 1）を認めた。気管分岐部近傍のリンパ腫大を認めるため，術後272日目よりBVを10mg/kgに増量した（FOLFIRI+BV[10mg/kg]）。FDG-PET/CTを施行したところ，同部位も含めて全身に ^{18}F -fluorodeoxyglucose (FDG)の異常集積は認めなかった。副作用の軽減のため，BVは維持量のままFOLFIRIのレジメンからbolus 5-FU投与を中止し（FOLFIRI [omission of bolus FU]+BV[10mg/kg]），経過観察する方針とした（図1-3）。

考 察

BVは，血管内皮増殖因子（vascular endothelial growth factor; VEGF）に対する遺伝子組み換えヒト化モノクローナル抗体で，2007年6月より切除不能大腸癌や再発大腸癌で保険適応となった。BV国内使用が少なく，1次化学療法に最初からBVを併用すべきか否かについてはNational Comprehensive Cancer Network (NCCN)のガイドライン⁴⁾を参考にした。米国では，BVは2004年2月に進行大腸癌に対するfirst lineの治療として認可され，本症例加療開始時の同ガイドライン（Version2. 2007）には既に，initial therapyとしてFOLFOX，FOLFIRI，5-FU/LeucovorinにBVを加えるよう推奨されていた。Howard SHらは，5-FU/Leucovorinを基軸とする化学療法にBVを併用すると，転移性

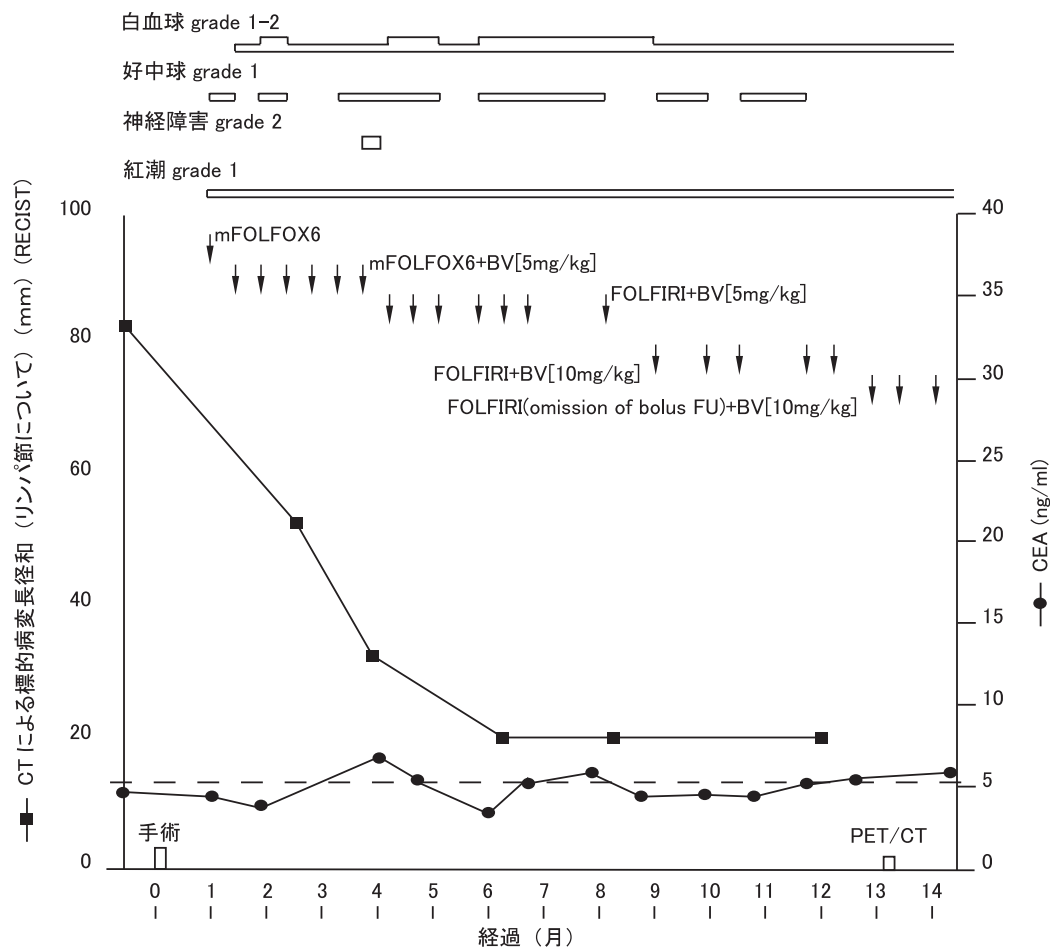


図1 臨床経過表

大腸癌の生存期間，無増悪生存期間が延長するとしている⁵⁾。早急な BV を併用は，腫瘍増殖に伴う抗-VEGF 治療への耐性獲得の前に治療を開始するという意味において重要かもしれない⁶⁾。

BV の投与による副作用については，最近，国内安全性確認試験（JO 18158試験）の結果が報告された。本症例では既に治療中の高血圧が BV 投与後に増悪することはなかった。また，多いとされた出血，蛋白尿の他，消化管穿孔，術後創傷治癒への影響などの重篤な副作用もなく，概ね予定通りに加療できた。2次化学療法以降でも認容性の得られる限り，維持量ないし増量での BV 継続が重要であると考えた^{7,8)}。FOLFIRI 開始後に，白血球や好中球の減少期間が遷延したが，レジメ

ン中の bolus 5-FU 投与を中止したところ⁹⁾，一定の成果を得た。

2000年に示された RECIST ガイドラインでは FDG-PET/CT による効果判定についての記載はなく¹⁰⁾，現在までに判定基準はみあたらない。リンパ節転移については大きさだけの診断には限界があるので，FDG-PET/CT を加えることで診断能の向上が予測されている¹¹⁾。大きさによる FDG 集積の検出感度の限界も議論される余地がある¹¹⁾。治療開始前の FDG-PET/CT の比較 study があれば有益な情報となり得たが，地域事情などから施行できなかった。今後の治療方針については経過をさらに慎重に見守る必要があると考えている。

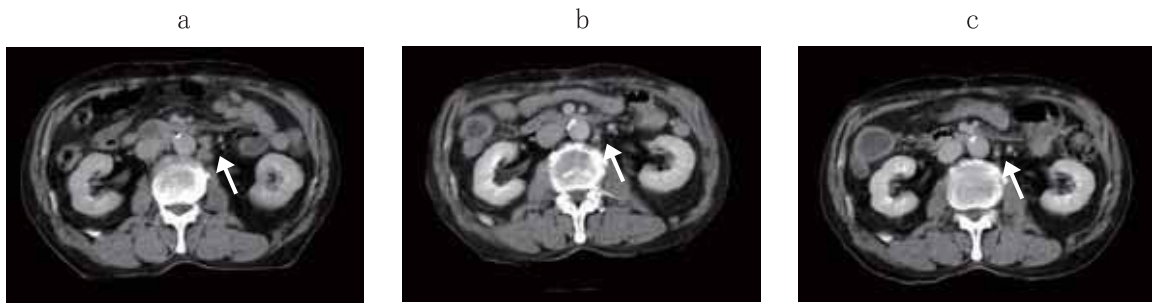

図2 腹部リンパ節腫大の推移

a: 初診時の腹部 CT (造影)

腹部下行大動脈左側にリンパ節腫大を認めた (矢印)。

b: 術後 5 ヶ月 (術後化学療法施行後 4 ヶ月) の腹部 CT (造影)

腹部下行大動脈左側のリンパ節腫大は著しく縮小 (矢印)。

c: 術後 13 ヶ月 (術後化学療法施行後 12 ヶ月) の腹部 CT (造影)

腹部下行大動脈左側のリンパ節腫大は消失 (矢印)。

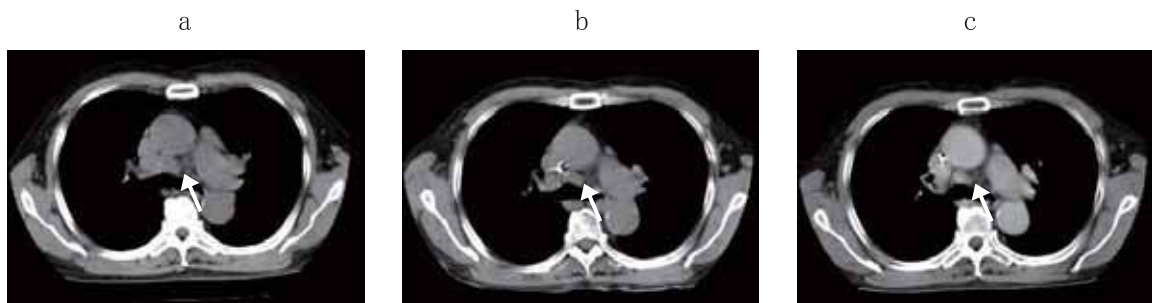


図3 胸部リンパ節転移腫大の推移

a: 初診時の胸部 CT (単純)

気管分岐部近傍のリンパ節の腫大を認める。

b: 術後 5 ヶ月 (術後化学療法施行後 4 ヶ月) の胸部 CT (単純)

依然として気管分岐部近傍のリンパ節の腫大を認める。

c: 術後 13 ヶ月 (術後化学療法施行後 12 ヶ月) の胸部 CT (造影)

依然として造影剤増強効果を伴う気管分岐部近傍のリンパ節の腫大を認める。

本症例は遠隔リンパ節転移病巣に対して BV を含む化学療法が著効し、副作用の認容性も高かった。国内での BV 使用期間は短く、現段階では貴

重な症例であると考えた。国外での BV を含む化学療法では、20カ月を超える平均生存期間が得られており¹⁻³⁾、県内外での治療成果も期待される。

文 献

1) Howard SH, Lowell LH, Ramesh KR *et al*: Safety and efficacy of oxaliplatin and fluoropyrimidine

regimens with or without bevacizumab as first-line treatment of metastatic colorectal cancer: results of

- the TREE Study. *J Clin Oncol* 26(21): 3523-3529, 2008.
- 2) Hurwitz H, Fehrenbacher L, Novotny W *et al*: Bevacizumab plus irinotecan, fluorouracil, and leucovorin for metastatic colorectal cancer. *N Engl J Med* 350(23): 2335-2342, 2004.
 - 3) Giantonio BJ, Levy DE, O'dwyer PJ *et al*: phase II study of high-dose bevacizumab in combination with irinotecan, 5-fluorouracil, leucovorin, as initial therapy for advanced colorectal cancer: results from the Eastern Cooperative Oncology Group study E2200. *Ann Oncol* 17(9): 1399-1403, 2006.
 - 4) http://www.nccn.org/professionals/physician_gls/PDF/myeloid_growth.pdf #search='NCCN Clinical Practice Guidelines in Oncology, Colon Cancer Vol. 2. 2007'
 - 5) Howard SH: Bevacizumab in combination with chemotherapy: first-line treatment of patients with metastatic colorectal cancer. *Semin Oncol* 33(5 Supple 10):8-14, 2006.
 - 6) Adrian MJ, Adam JO, Scott H, *et al*: Predicting benefit from anti-angiogenic agents in malignancy. Biomarkers used in determining the response to cytotoxic agents are not optimal for predicting benefit from anti-angiogenic drugs. Which anti-angiogenic biomarkers might prove useful for identify. *Nature Reviews Cancer* 6: 626-635, 2006.
 - 7) Grothey A, Sugrue MM, Purdie DM *et al*: Bevacizumab beyond first progression is associated with prolonged overall survival in metastatic colorectal cancer: results from a large observational cohort study (BRiTE). *J Clin Oncol* 26(33): 5313-5315, 2008.
 - 8) Giantonio BJ, Catalano PJ, Meropol NJ *et al*: Bevacizumab in combination with oxaliplatin, fluorouracil, and leucovorin (FOLFOX4) for previously treated metastatic colorectal cancer: results from the Eastern Cooperative Oncology Group Study E3200. *J Clin Oncol* 25(12): 1539-1544, 2008.
 - 9) Tournigand C, Cervantes A, Figuer A *et al*: OPTIMOX1: a randomized study of FOLFOX4 or FOLFOX7 with oxaliplatin in a stop-and-Go fashion in advanced colorectal cancer--a GERCOR study. *J Clin Oncol* 24(3): 394-400, 2006.
 - 10) Therasse P, Arbuck SG, Eisenhauer EA *et al*: New guidelines to evaluate the response to treatment in solid tumors. *J Natl Cancer Inst* 92(3): 205-216, 2000.
 - 11) 板橋道朗, 多田祐輔, 亀岡信悟: 大腸癌 (結腸癌, 直腸癌) —外科領域における PET の意義と臨床応用. *外科* 68(6): 641-646, 2006.