

多発転移を伴って発見された 外陰 Paget 病の 1 例

かわ ぐち わか え さ とう せい や
川 口 稚 恵 佐 藤 誠 也
みず た まさ よし
水 田 正 能

キーワード：外陰 Paget 病，腺癌並存型，多発転移，FECOM 療法

要 旨

外陰 Paget 病は，長期間上皮内癌の状態であり，その予後は良好とされている。しかしながら，進行例は治療に抵抗性で予後不良である。本症例は多発転移を伴っていたため，全身化学療法を行った。しかしながら，その効果は十分でなく，脳転移巣からの出血により永眠された。進行例には，全身の検索と慎重な管理が必要であると考えられた。今後，新たな治療法の確立が望まれる。

はじめに

外陰 Paget 病は，外陰部悪性腫瘍の約 2% を占める稀な疾患である¹⁾。60 歳以上に好発し，多くは掻痒感・灼熱感を主訴とする。外陰皮膚の基底層あるいは汗腺などから発生し，長期間にわたり上皮内癌の状態のため，予後は良好とされている。しかしながら，症状が非特異的で気付きにくいため，初診が多く患者で遅れがちとなり，長い場合は 2 年近く放置された症例もある。その際に，浸潤や転移があった症例は予後不良となることが多い。今回，多発転移を伴って発見され，予後不良であった外陰 Paget 病の 1 症例を経験し

たので，その治療法を中心に文献的考察を加えて報告する。

症 例

患者：77 歳 2 経妊 2 経産

既往歴：特記すべきことなし。

現病歴：2 年前から右外陰部掻痒感および腫瘤感を自覚していたが，放置していた。左膝化膿性関節炎のため当院整形外科に入院中，外陰部腫瘍を指摘され，当科紹介となった。初診時所見では，右外陰部から右大腿内側に及ぶ 6 × 3 cm の不正形赤色腫瘍を認めた。腫瘍は境界明瞭で，表面は浸潤しており，一部に潰瘍を形成していた。左鼠径リンパ節が小指頭大に腫大していた。腔鏡診では腔壁および子宮腔部には病変はなかった (Fig. 1)。生検病理組織検査では，表皮深層に大きく明

Wakae KAWAGUCHI et al.

益田赤十字病院産婦人科

連絡先：〒698-8501 島根県益田市乙吉町イ103-1

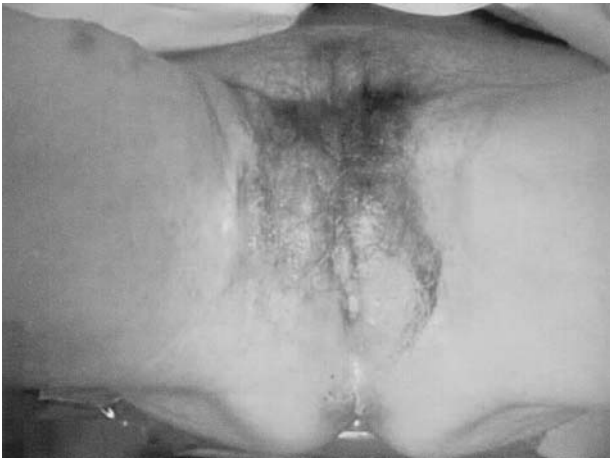

Fig. 1

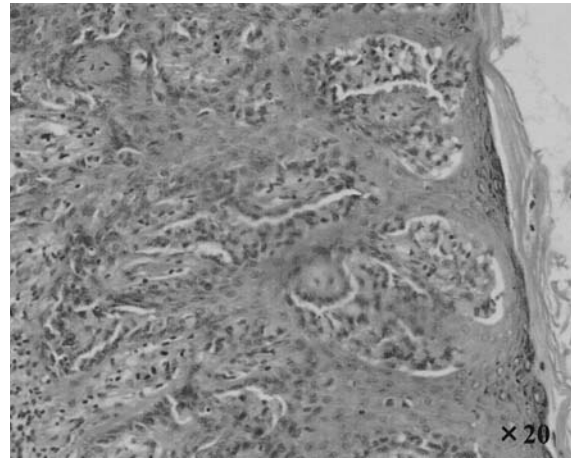


Fig. 2 a

るい空胞状の細胞質と濃染する核を有する Paget 細胞を認め (Fig.2a), 真皮浅層から皮下組織に低分化な腺癌の浸潤がみられた (Fig.2b)。MRI 検査では, 外陰部から下腹部皮下, 腔入口部にかけて広範囲に造影効果を示す不整な腫瘍形成がみられた。腔や下部尿道, 肛門部には浸潤を認めなかった (Fig.3)。CT 検査では, 右鼠径リンパ節が 2.5 cm 大に, 傍大動脈リンパ節が 2 cm 大に腫大して, それぞれ数珠状に連なっており転移を疑った。骨シンチグラフィでは, 第 5 腰椎と右坐骨に集積を認め, 骨転移と考えた。以上の所見から, 腺癌を合併した外陰 Paget 病で, 外陰癌 IV 期と診断した。

入院後経過: 多発転移を伴っていたため手術適応はないと判断し, FECOM 療法 (epirubicin: 40 mg/m², mitomycin-C: 3.5 mg/m², vincristine: 0.6 mg/m², carboplatin: 300 mg/m², 5-fluorouracil: 350 mg/m²) を施行した。化学療法の開始と同時に, 疼痛緩和のためオキシコドン塩酸塩の内服を開始した。オキシコドンの副作用として強い嘔気が出現したためフェンタニルパッチに変更するとともに, ステロイド剤の内服を開始した。2 コース後の CT 検査で 16% の腫瘍の縮小を認め,

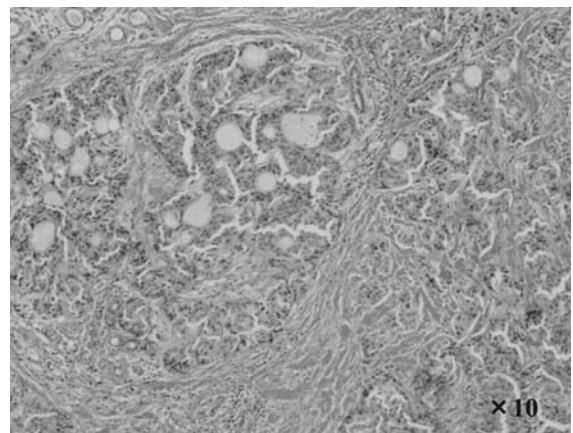


Fig. 2 b

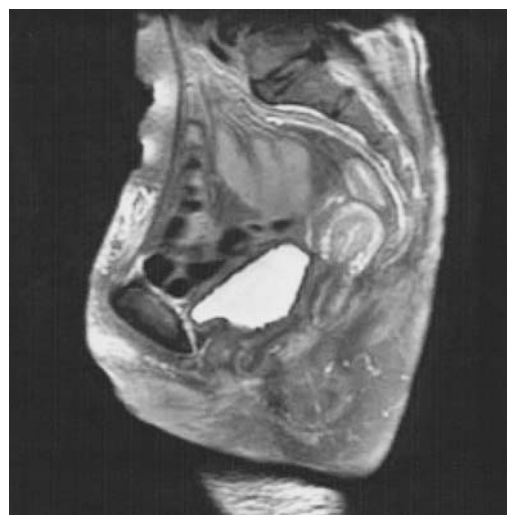

Fig. 3

RECIST による治療効果判定は stable disease (SD) であった。しかしながら、3 コース終了3 週後に、骨転移による疼痛が増強したため、パミドロン酸二ナトリウムを投与した。その1 週後に、突然の意識レベルの低下がみられた。頭部CT 検査で多発脳転移および腫瘍内出血がみられた。その後、全身状態は回復せず、4 日後に永眠された。初診から6 ヶ月後であった。

考 察

外陰 Paget 病は、腺上皮細胞の性格を有する特徴的な Paget 細胞が、主に表皮内を浸潤増生する悪性腫瘍である。Paget 細胞の由来については、諸説あるが、上皮内の異所性 Bartholin 腺ないし汗腺細胞由来とする説が有力である。組織学的には、①非浸潤型②浸潤型③腺癌並存型に分類される。Fannig ら²⁾は外陰 Paget 病100例の病理組織標本を検討し、浸潤型は12%、腺癌並存型は4%であったとしている。本症例は皮下組織に浸潤する低分化腺癌を伴っており、腺癌並存型と考えられた。

治療法としては、腫瘍細胞が上皮内にとどまっている場合、手術療法が第一選択となり、病巣切除または単純外陰切除術を行う³⁾。肉眼的に正常な部分でも病理組織学的に病変が存在する場合があるため、病変周辺の生検を慎重に行い、病巣境界部から3 cm 外方に切開を加えて切除する必要がある。しかし、外陰の場合は尿道や膣を切除することによる機能低下を考慮すると、病変を広範囲に切除する必要性については異論もある。横山ら⁴⁾は進行例で切除範囲を縮小しても局所再発の増加はみられず、切除範囲の大小よりも遠隔転移・リンパ節転移の有無が生存率に影響したと報告している。一方、浸潤病変がある場合は、外陰

癌に準じた広汎外陰切除術を行う。リンパ節転移が陽性の場合、術後放射線療法または化学療法の追加が考慮されるが、明確な指針は存在しない⁵⁾。

遠隔転移例や手術困難な進行例には、全身化学療法が選択される。しかしながら、本症はまれな疾患でまとまった報告がみられないため、化学療法レジメンは確立されておらず、その効果についても一定していない。近年では、low dose FP 療法 (5-fluorouracil, cisplatin) や CAP 療法 (cyclophosphamide, doxorubicin, cisplatin)、FECOM 療法、Docetaxel 単剤投与が施行されており、その有効性が示唆されている^{4), 6-10)}。また、low dose FP 療法と放射線療法との併用が有効であったとする報告もみられる¹¹⁾。遠隔転移を有する症例に対して、FECOM 療法は比較的良好な結果を示している^{8, 9, 12)}。したがって、本症例では FECOM 療法を選択したが、その効果は十分ではなかった。

遠隔転移は全身にみられ、転移経路としてはリンパ行性が主であると考えられている。本症例の様な中枢神経系への転移例は少なく、その頻度は1.5%と報告されている¹²⁾。脳転移を有する症例に対して、low dose FP 療法や、CAP 療法などが試みられているものの、腫瘍縮小効果は得られていない^{7, 13, 14)}。Huang ら¹⁵⁾によると、Liposomal doxorubicin が脳転移を含む多発転移に有効であったとしている。一方、化学療法無効例に対して、 γ ナイフによる脳転移巣への治療が有効であったとする報告がみられる¹²⁾。

お わ り に

外陰 Paget 病の1 例を報告した。本症は一般に予後良好とされているが、進行例では有効な治

療法が確立されていない。稀な疾患であることから、多施設共同研究による新たな治療戦略の開発

が必要と考えられる。

文 献

- 1) 福中香織, 伊東英樹, 福中規功 他: 外陰部・進行性 Paget 病の 1 例. 臨床婦人科産科, 57(7): 992-995, 2003.
- 2) Fanning J, Lambert HC, Hale TM, et al: Paget's disease of the vulva; prevalence of associated vulvar adenocarcinoma, invasive Paget's disease, and recurrence after surgical excision. Am J Obstet Gynecol, 180: 24-7, 1999.
- 3) 日本皮膚悪性腫瘍学会編: D.乳房外 Paget 病. 皮膚悪性腫瘍取り扱い規約 (第 1 版): 58-71, 金原出版, 東京, 2002.
- 4) 横山明子, 梅田 整, 田中和行 他: 乳房外 Paget 病の病期別分類とその予後の検討. 日本形成外科学会誌, 26: 169-174, 2006.
- 5) 光石幸市, 村松重典, 小川秀興: 放射線治療が転移巣に有効であった乳房外 Paget 病の 1 例. 皮膚の科学, 3(5): 489-492, 2004.
- 6) Kariya K, Tsuji T, Schwartz RA: Trial of low-dose 5-fluorouracil/cisplatin therapy for advanced extramammary Paget's disease. Dermatol Surg, 30: 341-4, 2004.
- 7) Iwamura H, Horii Y, Tokuchi H, et al: [A case of genital Paget's disease with severe dermal invasion and early dissemination] Hinyokika Kyo, 45(4): 281-4, 1999
- 8) 木藤健治, 高沢裕子, 鶴田恭子 他: 5 剤併用療法が奏効した進行乳房外 Paget 病の 1 例. Skin Cancer, 23(1): 41-46, 2008.
- 9) Mochitomi Y, Sakamoto R, Gushi A, et al: Extramammary Paget's disease/carcinoma successfully treated with a combination chemotherapy: report of two cases. J Dermatol. 32(8): 632-7, 2005
- 10) Oguchi S, Kaneko M, Uhara H, et al: Docetaxel induced durable response in advanced extramammary Paget's disease: a case report. J Dermatol, 29(1): 33-7, 2002.
- 11) 大澤倫子, 青柳 哲, 澤村大輔 他: 放射線併用 Low dose FP (5-FU, CDDP) を試みた進行期乳房外パジェット癌の 1 例. Skin Cancer, 20(1): 79-83, 2005.
- 12) 吉野公二, 山崎直也, 山本明史 他: 乳房外パジェット病の進展様式および化学療法について. 日本皮膚科学会雑誌, 116(9): 1339-1342, 2006.
- 13) 金子 悟, 佐藤勘治, 富田昌宏 他: 脳転移をきたした乳房外 Paget 病の 1 例. 日本皮膚科学会雑誌, 114(7): 1287-1291, 2004.
- 14) 石澤俊幸, 紺野隆之: 左下肢の発赤と腫脹を主訴に来院した進行期乳房外 Paget 癌の 1 例. Skin Cancer, 17(3): 234-237, 2002.
- 15) Huang GS, Juretzka M, Ciaravino G, et al: Liposomal doxorubicin for treatment of metastatic chemorefractory vulvar adenocarcinoma, Gynecol Oncol, 87(3): 313-8, 2002.