

【研究会抄録】

第16回島根臨床神経病理セミナー

日 時：平成20年11月28日 (金) 18:00～

会 場：ウェルシティ島根 2F 「牡丹の間」

出雲市塩冶有原町 2-16 TEL (0853) 23-7388

当 番 世話人：原田 孝之 (島根大学医学部器官病理学)

1. 脳梗塞, 肺高血圧を来し予後不良の経過を示した色素失調症の女児例

島根大学医学部病態病理学講座

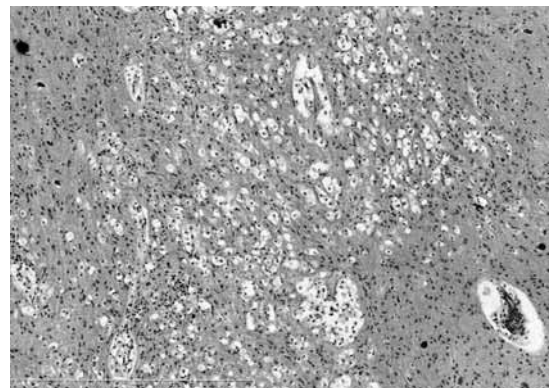
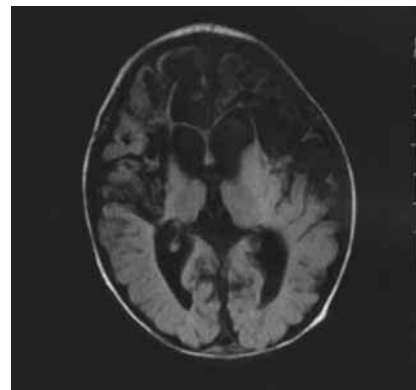
山本 智彦, 並河 徹

原田 祐治

島根大学医学部附属病院病理部

丸山理留敬

在胎40週3日, 出生体重 3,130 g, Apgar score 8/9 で出生。日齢3日, 全身に紅斑が出現, 小水疱の形成を認めその後苔癬化した。日齢4日, 痙攣を発症。末梢血の好酸球増多, 水疱内容に好酸球を多数認め色素失調症と診断された。その後, 右網膜変性, 右難聴を合併した。日齢10日のMRIにて広範囲に脳梗塞が発見され, 日齢36日では両側前頭葉, 側頭葉前方領域, 両側後頭葉の皮質菲薄化と白質の広範な嚢胞変性を認めた。その後, 一時退院するも発熱, 鼻汁を認め, 炎症反応高値 (CRP: 7.5 mg/dl) にて入院。急性肺炎を認め, また胸部造影CTにて左上部・下部の肺静脈狭窄による肺高血圧症を認めた。その後も肺高血圧は持続し入院後92日目, 肺高血圧クリーゼを来し永眠となり, 死後2時間30分後に解剖開始した。外観にて皮膚は蒼白, 体幹から四肢に地図上の薄い色素沈着を認め, 頭囲は 35 cm と狭頭症を認めた。両肺には多発性出血性梗塞巣を認めた。脳の重量は 340 g。左前頭葉の非対称な萎縮を認め, 断面では cystic lesion の多発がみられた。側脳室の拡大がみられ, その部分では脳梁の萎縮を認め, ミクロではこの cystic lesion の一部に gliosis を伴う乳頭状の脳実質が突出し, また, 腔内に組織球が散在していた。cyst 周囲の脳実質にはセロイド様物質を貪食した組織球様細胞の集簇を認めた。右半球に cyst の形成はみられないが, 同様の組織球様細胞集簇を認め, その部分にみられる小血管に血管壁の泡沫状変性がみられた。海馬 CA1 領域にも虚血性の変化を認めた。おそらく脳梗塞後の cystic formation と思われるが病変の分布が大きな血管の閉塞では説明がつかず, ヘモジデリン沈着などの所見に乏し



いことから通常の梗塞と異なり, 末梢血管の一時性的変化に起因したものではないかと推察する。

2. 当施設における髄膜腫手術症例の病理学的検討

島根大学医学部脳神経外科

杉本 圭司, 大洲 光裕

永井 秀政, 秋山 恭彦

森竹 浩三

島根大学医学部附属病院病理部

丸山理留敬

【はじめに】髄膜腫は全摘出もしくはそれに近い摘出により, 長期生存が望める良性腫瘍である。長期的にみると 4~15%の再発をみるが, 通常は良性の性格を維持す

るため、再増大や再発の場合でも再摘出により良好な予後が期待できる。しかし、再発例の中には悪性転化を来たすことも知られており、再発例の10~38%と報告されている。

【症例】78歳、男性。

【主訴】けいれん発作。

【既往歴】平成15年；左傍上矢状静脈洞髄膜腫に対し、開頭脳腫瘍摘出術 (Simpson grade 2) を施行した。病理組織診断は meningotheial meningioma, MIB-1 index 5.0%であった。

平成16年；左傍上矢状静脈洞髄膜腫の再発を認め、上矢状静脈洞への浸潤を認めた。開頭脳腫瘍摘出術 (Simpson grade 3) を施行し、術後にγ-knifeを行った。病理組織診断は, transitional meningioma, MIB-1 index は5.1%であった。

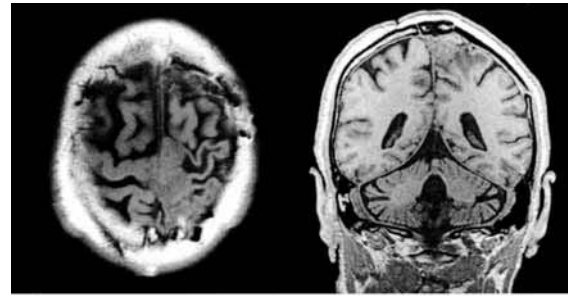
【現病歴】平成20年〇月△日、けいれん発作が持続したため来院した。精査の結果、左傍上矢状静脈洞髄膜腫の再発を認めた。その後も増大傾向にあり、6ヶ月後にけいれん発作の頻度も増え、右上下肢麻痺が出現してきたため、手術加療目的で入院となった。

【神経学的所見】意識レベル清明。右上下肢麻痺(+); 上肢 5-/5, 下肢 4-/5。

【画像所見】頭部単純MRI；左傍上矢状静脈洞に、上矢状静脈洞に浸潤する腫瘍性病変 (50×20×28 mm) を認めた。周囲脳の浮腫も伴っていた (造影剤に対するアレルギーの既往があるため、T1WIで評価した)。TL-SPECT；腫瘍性病変に一致して強い集積を認め、Retention index は0.69であった。

【病理組織学的所見】細胞密度や腫瘍細胞の軽度の

来院時



6ヶ月後

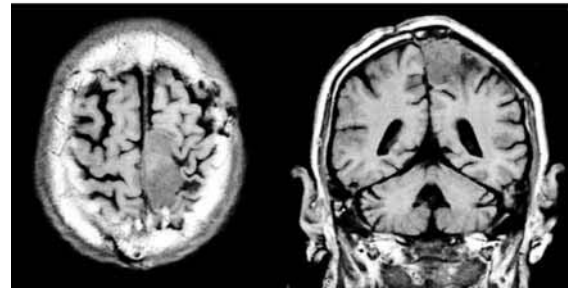


fig.1 頭部単純MRI (T1WI)

patternless 化と程度は低い核分裂像を認めた。一部、壊死の部分もみられた。MIB-1 index は8%と高く、WHO分類の定義には不足している可能性があるが、臨床経過も考慮し、atypical meningioma と診断した。

【考察】Vankalakunti ら²⁾の報告によると、最もMIB-1 index が高かった視野を High Labeling Index, また10視野の平均値を Random Labeling Index とし計測を行い、良性髄膜腫の未再発例、再発例、atypical meningioma, anaplastic meningioma での比較検討した。良性髄膜腫の再発例は、未再発例と anaplastic

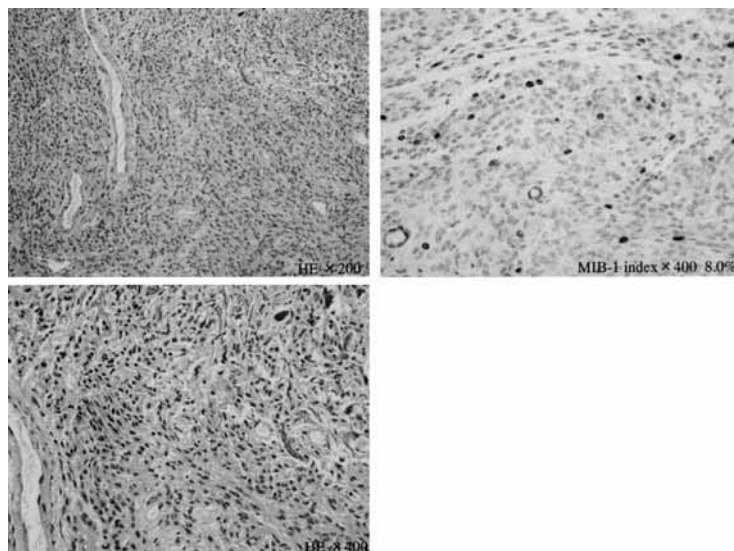


fig.2 病理組織所見

meningioma との間に有意差を認めた。この結果より、WHO 分類 grade I や全摘出を行った髄膜腫であっても、MIB-1 index が2.6%以上のものは、密な術後 follow が必要であると結論づけている。

Bruna ら¹⁾は、malignant meningioma の Ki-67 labeling index を検討し、9.9%以上の時に再発率が高いと報告している。当施設での症例をこれらの MIB-1 index に基づき検討すると、2.6% < MIB-1 index < 9.9% では8例の grade I の症例を認め、うち2例が再発した。その1例が悪性転化した当症例だった。

【まとめ】WHO grade I の髄膜腫症例や全摘出された症例であっても、MIB-1 index が高値を示す場合は、術後の密な経過 follow が必要である。経過中に悪性転化した髄膜腫症例について、文献的考察を加え報告した。

【文献】

- 1) J. Bruna, M. Brell, I. Ferrer, P. Gimenez-Bonafe, A. Tortosa; Ki-67 proliferative index predicts clinical outcome in patients with atypical or anaplastic meningioma, *Neuropathology* 27, 114-120. 2007
- 2) M. Vankalakunti, R. K. Vasishta, B. D. Radotra, V. K. Khosla; MIB-1 immunolabeling: A valuable marker in prediction of benign recurring meningiomas. *Neuropathology* 27, 407-412. 2007

【特別講演】

「脊髄小脳変性症の最近の病理学的知見」

独立行政法人国立病院機構さいがた病院
臨床研究部長 卷淵 隆夫 先生